3M | PREVENA™
Incision Management System

Le pouvoir de protéger
en chirurgie plastique.

Protéger les patients, les cliniciens et les hôpitaux des conséquences des complications au niveau du site opératoire, grâce à des soins postopératoires à contacts physiques réduits.

Beaucoup de choses ont changé ces derniers mois.

La pandémie de COVID-19 a eu des conséquences qui se sont répercutées dans tous les environnements de soins et dans la société dans son ensemble.

Avec la reprise des interventions programmées, les cliniciens redéfinissent les prises en charge postopératoires et adoptent des approches permettant d'atteindre les objectifs suivants.

- Sortie précoce
- Convalescence à domicile
- Consultations en ligne
- Soins à contacts physiques réduits
- Complications minimales
- Peu de réadmissions

L'infection du site opératoire en chirurgie plastique peut donner un résultat esthétique sous-optimal, mais elle peut également nuire au bien-être psychosocial, retarder la sortie de l'hôpital et entraîner une réadmission et une intervention supplémentaire.[1]



La reconstruction mammaire post-mastectomie est de plus en plus fréquente. En outre, de plus en plus de patientes demandent et sont éligibles à une reconstruction immédiate, qui présente un taux de complications plus élevé.[2–4]

Les taux d'infection du site opératoire (ISO) sont deux fois plus élevés en cas de mastectomie avec reconstruction immédiate que dans les cas de mastectomie seule.[5]

5,0 %
en cas de mastectomie sans reconstruction.

10,3 %
en cas de mastectomie avec reconstruction par implant.

10,7 %
en cas de mastectomie avec reconstruction par lambeau.

Bien que la chirurgie sénologique soit considérée comme une intervention propre, les taux d'infection sont bien au-dessus de la moyenne.

33 %
Taux global de complications chirurgicales en cas de chirurgie de reconstruction mammaire.[6]

19 %
Taux de patientes ayant subi une reconstruction mammaire devant être réopérées.[6]

8 800 €*
Coût moyen des complications chirurgicales en cas de chirurgie de reconstruction mammaire.[7]

Fonctionnant pour protéger les incisions des complications postopératoires, la thérapie PREVENA™ oeuvre à empêcher les répercussions avant qu'elles ne surviennent, protégeant les patients, les chirurgiens, l'équipe soignante, les cabinets médicaux et les établissements hospitaliers de conséquences ultérieures éventuelles grâce à une prise en charge des soins nécessitant une intervention physique réduite.

*Basés sur un coût moyen de 10 402 $. Taux de change USD-EUR juillet 2020.

LA thérapie PREVENA™ assure la prise en charge et la protection des incisions chirurgicales en :

Maintenant ensemble les bords de l'incision

Réduisant l'œdème

Protégeant des contaminations externes

Assurant une pression continue à -125 mmHg pendant 7 à 14 jours**

Réduisant les tensions latérales sur les incisions suturées/agrafées[†8]

Éliminant les fluides et les éléments infectieux*

« Recom-mandation NICE »

Le saviez-vous ?

NICE a publié une recommandation sur l'innovation médicale pour l'utilisation de la thérapie PREVENA™, intitulée : « Prevena Incision Management System for Closed Surgical Incisions ». Document complet disponible à cette adresse :
https://www.nice.org.uk/advice/mib173

*Vers un réservoir
**La durée standard de la thérapie est de 7 jours. L'unité de thérapie PREVENA PLUS (TM) 125 (14 jours) peut être achetée séparément.
† Dans les modèles informatiques et de laboratoire

LA thérapie PREVENA™ utilise la technologie de mousse à pores réticulés ouverts et une pression négative de -125 mmHg.

Thérapie passive

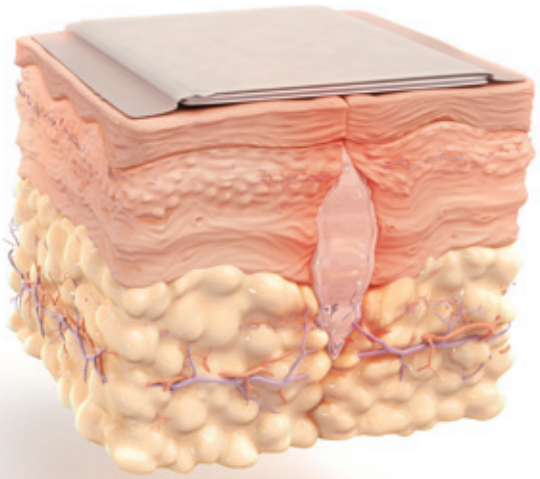

thérapie PREVENA™

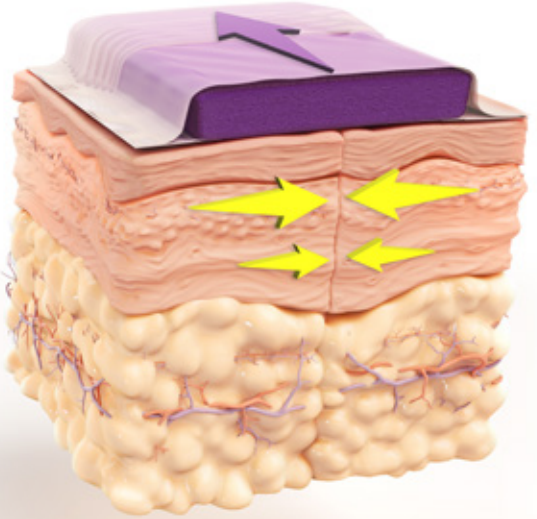

Direction des liquides

Force d'apposition

À -125 mmHg de pression négative, le pansement de mousse à pores réticulés ouverts se collabe en son centre géométrique. Cela permet d'accoler les bords de l'incision, de diminuer la tension latérale et d'améliorer la gestion des liquides.[8–10]

Réduction de 50 % de la tension latérale.[8]

Il est important de réduire la tension latérale afin de maintenir l'intégrité de l'incision chirurgicale fermée. D'après un modèle informatique fini simulant une incision, PREVENA™ réduit la tension latérale d'environ 50 % (0,9 à 1,2 kPa) le long de l'incision.

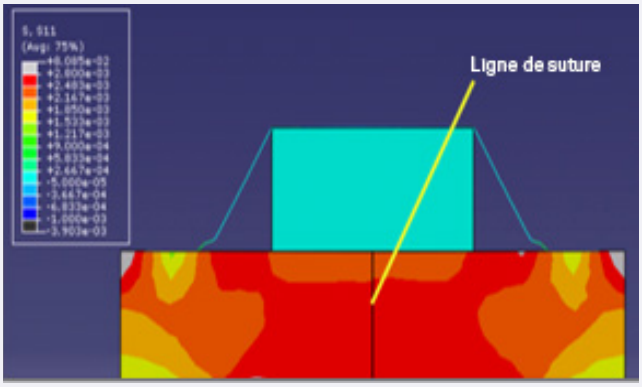

A Tension latérale sur une simulation d'incision, sans application de la thérapie PREVENA™. Les couleurs orange et rouge indiquent un niveau élevé de tension latérale.

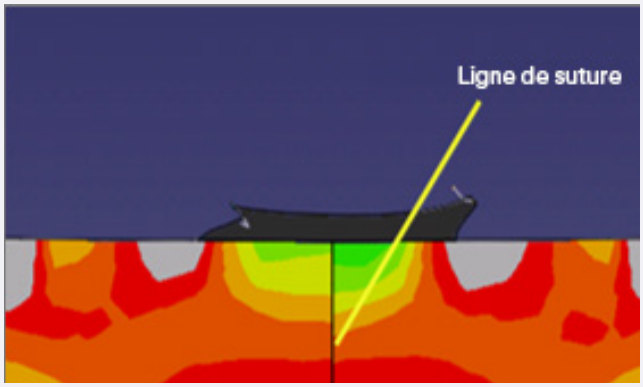

B Tension latérale sur une simulation d'incision, avec application de la thérapie PREVENA™. Les couleurs jaune et vert indiquent un niveau faible de tension latérale.

Le pouvoir de la thérapie PREVENA™.

La thérapie PREVENA™ est dotée de fonctions spécialement conçues pour réduire le risque de complications au niveau du site opératoire.

1. **Réservoir remplaçable**
   Permet de stocker les exsudats et les fluides infectieux à distance de l'incision chirurgicale.
2. **Connecteur V.A.C.®**
   Se connecte à d'autres dispositifs V.A.C. au sein de l'hôpital pour une plus grande flexibilité d'utilisation.
3. **Alarmes sonores et visuelles**
   Permettent de rectifier les problèmes de thérapie le plus rapidement possible.
4. **-125 mmHg**
   Permet de maintenir ensemble les bords de l'incision et d'éliminer les fluides.
5. **Coussin en mousse**
   Permet d'appliquer une pression négative uniforme sur la zone de l'incision, réduisant ainsi la tension latérale.
6. **Couche interface douce pour la peau**
   Permet d'évacuer les liquides loin de la surface ; contient 0,019 % d'argent ionique pour réduire la colonisation bactérienne.

Grâce aux unités de thérapie PREVENA™ et PREVENA PLUS™, la sortie de l'hôpital est décidée plus tôt par les cliniciens et la patiente peut continuer sa thérapie à domicile :

- Thérapie portative, à usage unique
- Aucun changement de pansement pendant 7 jours maximum
- Étanche sous la douche

Unité de thérapie PREVENA™ 125 (7 jours)

Inclus :
Kits des systèmes PREVENA™ 13 cm, PREVENA™ 20 cm et PREVENA DUO™.

Unité de thérapie PREVENA PLUS™ 125 (7 jours)

Inclus :
Kits des systèmes PREVENA™ 35 cm et PREVENA CUSTOMIZABLE™.
L'unité de thérapie PREVENA PLUS™ 125 (14 jours) peut être achetée séparément.

De multiples tailles et configurations de pansements. Des pansements PEEL & PLACE™ faciles à utiliser pour les incisions linéaires jusqu'à 35 cm et des pansements CUSTOMIZABLE™ pour les incisions non linéaires et en T jusqu'à 90 cm de longueur.

Conçu pour être flexible.

Les pansements PREVENA™ sont conçus pour faciliter les mouvements et améliorer ainsi le processus de rééducation postopératoire.

Avantages cliniquement prouvés. Dans de nombreuses spécialités.[11]*

Un examen documentaire systématique et la méta-analyse associée confirment l'innocuité et l'efficacité de la thérapie PREVENA™ sur les incisions fermées dans la réduction de l'incidence des infections du site opératoire (ISO) et des séromes, par rapport aux pansements conventionnels.

Vue d'ensemble de l'étude

- Après une recherche initiale comprenant 426 études, seize (16) études prospectives ont finalement été incluses dans cette méta-analyse de caractérisation des ISO
- Au total, 6 187 patients évaluables ont été inclus dans cette méta-analyse sur les ISO, dont 1 264 dans le groupe (de traitement) bénéficiant de la thérapie PREVENA™ et 4 923 dans le groupe (témoin) bénéficiant de pansements conventionnels
- Au total, 952 patients évaluables ont été inclus dans cette méta-analyse sur les séromes, dont 366 dans le groupe (de traitement) bénéficiant de la thérapie PREVENA™ et 586 dans le groupe (témoin) bénéficiant de pansements conventionnels

Conclusions

- La thérapie PREVENA™ contribue à réduire l'incidence des séromes et des infections du site opératoire sur les plaies de classes I et II.
- La thérapie PREVENA™ s'est avérée la thérapie la plus efficace dans la réduction du risque d'ISO chez les patients à haut risque.

Graphique en forêt de la méta-analyse sur les infections du site opératoire

Étude ou sous-groupe	Groupe de traitement Événements	Total	%	Groupe témoin Événements	Total	%	Rapport de cotes (IC à 95 %)
Cantero 2016	0	17	(0,0)	9	43	(20,9)	0,10 (0,01, 1,89)
Dimuzio P 2017	6	59	(10,2)	15	60	(25,0)	0,34 (0,12, 0,95)
Grauhan O 2013	3	75	(4,0)	12	75	(16,0)	0,22 (0,06, 0,81)
Grauhan O 2014	3	237	(1,3)	119	3 508	(3,4)	0,37 (0,12, 1,16)
Gunatiliake RP 2017	1	39	(2,6)	4	43	(9,3)	0,26 (0,03, 2,40)
Lavryk O 2016	7	55	(12,7)	21	101	(20,8)	0,56 (0,22, 1,40)
Lee AJ 2016	0	27	(0,0)	0	17	(0,0)	Non estimable
Lee K 2017	6	53	(11,3)	9	49	(18,4)	0,57 (0,19, 1,73)
Matatov T 2013	3	52	(5,8)	19	63	(30,2)	0,14 (0,04, 0,51)
NCT01341444	0	28	(0,0)	2	30	(6,7)	0,20 (0,01, 4,35)
NCT02196310	13	145	(9,0)	16	154	(10,4)	0,85 (0,39, 1,83)
NEWMAN JM 2017	2	80	(2,5)	12	80	(15,0)	0,15 (0,03, 0,67)
Redfern RE 2017	2	196	(1,0)	14	400	(3,5)	0,28 (0,06, 1,26)
Ruhstaller K 2017	2	61	(3,3)	4	58	(6,9)	0,46 (0,08, 2,60)
Sabat J 2016	2	3D	(6,7)	7	33	(21,2)	0,27 (0,05, 1,39)
Swift SH 2015	3	110	(2,7)	24	209	(11,5)	0,22 (0,06, 0,73)
Total		1 264			4 923		0,37 (0,27, 0,52)

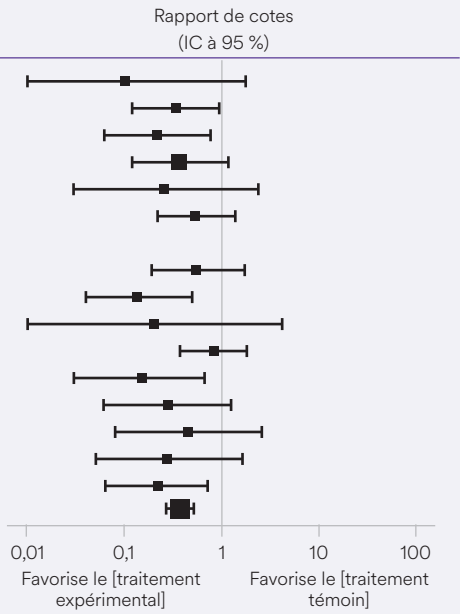

Graphique en forêt de la méta-analyse sur les séromes

Étude ou sous-groupe	Groupe de traitement Événements	Total	%	Groupe témoin Événements	Total	%	Rapport de cotes (IC à 95 %)
Ferrando PM 2017	1	25	(4,0)	5	22	(22,7)	0,14 (0,02, 1,32)
Gunatiliake RP 2017	1	39	(2,6)	2	43	(4,7)	0,54 (0,05, 6,19)
NCT01341444	3	28	(10,7)	3	30	(10,0)	1,08 (0,20, 5,85)
Pachowsky M 2012	4	9	(44,4)	9	10	(90,0)	0,09 (0,01, 1,03)
Pauser J 2014	4	11	(36,4)	8	10	(80,0)	0,14 (0,02, 1,03)
Pleger SP 2017	0	58	(0,0)	1	71	(1,4)	0,40 (0,02, 10,05)
Refern RE 2017	0	196	(0,0)	2	400	(0,5)	0,41 (0,02, 8,49)
Total		366			586		0,31 (0,13, 0,75)

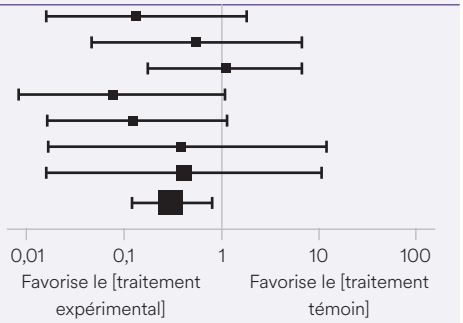

*L'efficacité de la thérapie PREVENA™ en matière de réduction de l'incidence des ISO et des séromes dans tous les cas d'interventions chirurgicales et dans toutes les populations de patients n'a pas été démontrée. Consultez la liste complète des indications et des restrictions sur myKCI.com.

Closed Incision Negative Pressure Therapy in Oncological Breast Surgery: Comparison with Standard Care Dressings (Thérapie par pression négative sur incision fermée en chirurgie sénologique oncologique : comparaison avec les pansements de soins standard).[12]

Ferrando PM, Ala A, Bussone R, Bergamasco L. . *Plast Reconstr Surg Glob Open.* 2018 Jun;6(6):e1732.

Vue d'ensemble de l'étude

- Étude comparative prospective monocentrique visant à évaluer l'efficacité de la thérapie PREVENA™ par rapport au standard de soins (Nexcare™ Steri-Strip™) chez les patientes ayant subi une chirurgie sénologique oncologique à risque élevé
- Sélection de 37 patientes au total ayant subi une chirurgie sénologique oncologique avec 4 facteurs de risque au minimum. 17 patientes (25 interventions) ont volontairement choisi la thérapie PREVENA™ tandis que les 20 autres (22 interventions) ont choisi un pansement postopératoire conventionnel (standard de soins)
- Des contrôles de suivi pour évaluer les complications post-chirurgicales ont été effectués aux jours 7, 14, 30 et 90. À 12 mois, la qualité de vie, la cicatrice et les résultats esthétiques globaux ont été évalués à l'aide de questionnaires spécifiques remplis par le chirurgien et les patientes

Conclusions

- Le groupe traité par thérapie PREVENA™ présentait une prévalence significative de facteurs de risque élevés, en particulier un décollement étendu et des interventions bilatérales, et une prédominance des femmes de moins de 65 ans ; seulement 1 intervention sur 25 (4 %) a donné lieu à des complications
- Dans le groupe du standard de soins, 10 interventions sur 22 (45 %) ont été suivies de complications. L'écart dans le taux de complications entre les deux groupes était important
- D'après les scores BIS (échelle d'image corporelle), la plupart des patientes étaient satisfaites de leur image corporelle, quel que soit le type de pansement. Tous les autres scores obtenus dans le cadre du questionnaire ont clairement attesté de la supériorité significative de la thérapie PREVENA™
- D'après les observations effectuées, la thérapie PREVENA™ a été bien tolérée et s'est avérée adaptable et fiable dans le cadre des chirurgies sénologiques oncologiques

Complications sur le site opératoire à 30 jours

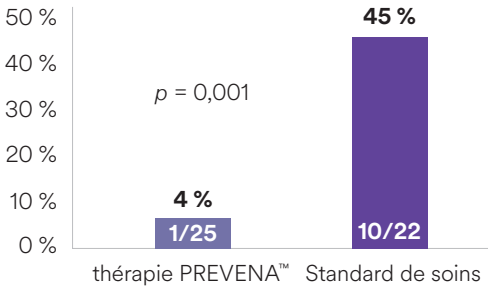

Nécrose cutanée à 30 jours

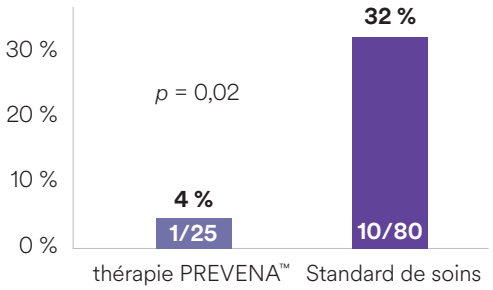

Niveau de satisfaction

Pour tous les tests, plus les scores sont élevés, plus le niveau de satisfaction est faible. À l'exception de l'échelle d'image corporelle (BIS), tous les autres scores ont clairement attesté de la supériorité significative de l'approche postopératoire de la thérapie PREVENA™.

Questionnaire	thérapie PREVENA™	Standard de soins	*P*
Échelle d'image corporelle *(BIS) (max. 30)*	6 (1–14)	6 (3–14,5)	0,58
Échelle d'évaluation des cicatrices par les patientes *(PSAS) (max. 50)*	11 (6–18)	20 (14–34)	0,002
Échelle d'évaluation des cicatrices par l'observateur *(OSAS) (max. 50)*	7 (6–13)	24 (17–29)	0,01
Échelle des cicatrices de Manchester *(MSS) (max. 18†)*	7 (5–12)	12 (19–15)	0,001

Economic analysis based on the use of closed-incision negative-pressure therapy after postoperative breast reconstruction (Analyse économique basée sur l'utilisation d'une thérapie par pression négative sur incision fermée après reconstruction mammaire postopératoire).[7]

Gabriel A, Maxwell GP. *Plast Reconstr Surg*. 2019; 143: 36S-40S.

Vue d'ensemble de l'étude

- Examen rétrospectif, sur un site unique, de patientes adultes ayant subi une reconstruction mammaire après une mastectomie
- L'étude comprenait des données sur 356 patientes (thérapie PREVENA™ = 177, standard de soins = 179) et 665 seins (thérapie PREVENA™ = 331, standard de soins = 334)
- Un modèle hypothétique de coûts a été appliqué aux résultats cliniques de l'étude (coûts calculés en USD et présentés dans ce résumé en EUR*)

Conclusions

- Le taux de complications pour le groupe traité par thérapie PREVENA™ était de 8,5 % (28/331) contre 15,9 % (53/334) pour le groupe traité par standard de soins (p = 0,0092)
- Sur la base du coût moyen estimé ajusté des complications de 8 800 € (conversion de 10 402 $ dans l'étude), le coût total des complications pour le groupe traité par thérapie PREVENA™ était d'environ 211 834 € contre 333 942 € pour le groupe traité par le standard de soins
- Compte tenu du coût de chaque thérapie, le calcul a révélé une économie de 243 € par patiente (conversion de 218 $ dans l'étude)

Taux de complications

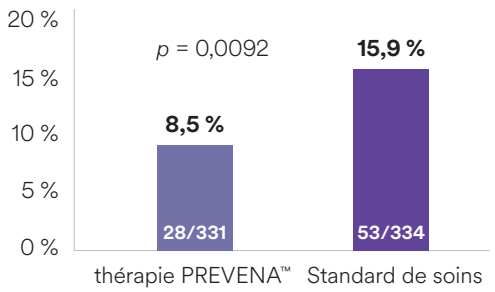

Coût total par patiente

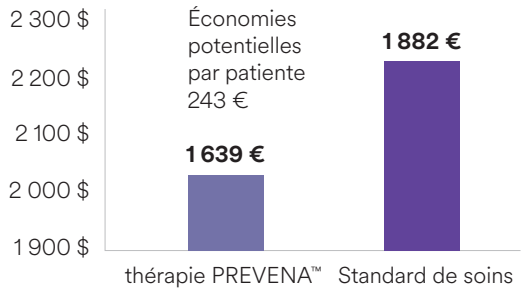

Modèle de coûts

Un modèle hypothétique de coûts appliqué aux résultats cliniques de cette étude révèle des économies potentielles de 243 € par patiente grâce à la thérapie PREVENA™.

Questionnaire	thérapie PREVENA™	Standard de soins
Nombre de patientes	177	179
Pourcentage de complications	13,6 %	21,2 %
Coût moyen par complication	8 800 €	8 800 €
Coût total des complications	211 834 €	333 942 €
Coût des complications par patiente	1 197 €	1 866 €
Coût de la thérapie par patiente†	442 €	16 €
Coût total par patiente	**1 639 €**	**1 882€**

†Estimation basée sur le prix du kit PREVENA™ PEEL & PLACE™ et du standard de soins (gaze) changé une fois par jour, à 16 € par semaine.
Taux de change USD-EUR juillet 2020.

Closed-incision negative-pressure therapy decreases complications in ventral hernia repair with concurrent panniculectomy (La thérapie par pression négative sur incision fermée diminue les complications de la réparation de hernie ventrale par panniculectomie concomitante).[13]

Diaconu SC, McNichols CHL, Ngaage LM, et al. *Hernia*. 2018 (24): 49-55.

Vue d'ensemble de l'étude

- Une étude de cohorte rétrospective de 8 ans a été menée sur 104 patients ayant subi une réparation de hernie ventrale par panniculectomie concomitante (RHV-PAN). L'objectif était d'évaluer le taux de complications postopératoires
- 62 patients ont été traités par thérapie PREVENA™ et 42 patients ont été traités par standard de soins/pansements stériles standard
- La cohorte de la thérapie PREVENA™ était plus âgée (p = 0,029), présentait une hernie plus volumineuse (p = 0,031), un taux plus élevé de réparation de hernie antérieure (p = 0,009), un taux plus élevé d'utilisation requise d'un filet (p = 0,013) et un taux plus élevé de séparation des composants (p = 0,002)

Conclusions

- Les patients du groupe traité par thérapie PREVENA™ présentaient moins de complications totales (57 % contre 83 %, p = 0,004) et un nombre inférieur d'événements survenus au niveau du site opératoire† (ESO) (47 % contre 69 %, p = 0,025)
- Après prise en compte des variables de confusion potentielles par l'analyse de régression logistique, l'utilisation de la thérapie PREVENA™ a permis de diviser significativement le nombre d'interventions sur le site opératoire par presque quatre (rapport de cotes = 0,28, p = 0,027) par rapport aux pansements chirurgicaux standard

Complications totales

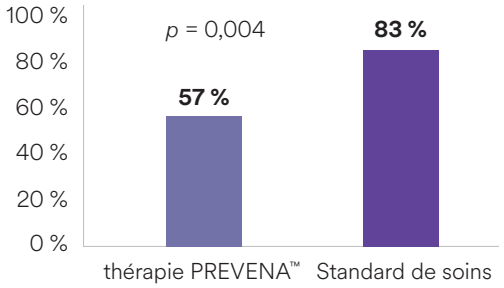

Événements survenus au niveau du site opératoire

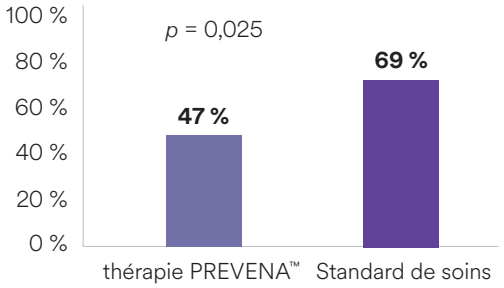

Résumé des résultats des complications

	thérapie PREVENA™	Standard de soins	*P*
n	62	42	
Événements survenus au niveau du site opératoire (ESO)	29 (47 %)	29 (69 %)	0,025
Infection	23 (37 %)	16 (38 %)	0,918
Déhiscence de la plaie	12 (19 %)	12 (29 %)	0,274
Nécrose cutanée	4 (7 %)	7 (17 %)	0,114
Plaie chronique	21 (34 %)	12 (29 %)	0,569
Sérome	13 (21 %)	8 (19 %)	0,811
Hématome	0 (0 %)	3 (7 %)	0,03
Interventions sur le site opératoire (ESO)	21 (34 %)	21 (50 %)	0,027*

*Utilisation de la régression logistique pour déterminer l'effet de la thérapie PREVENA™ avec prise en compte des facteurs de confusion potentiels.

†Les événements survenus au niveau du site opératoire (ESO) comprenaient une infection du site opératoire (ISO), une déhiscence de la plaie, une nécrose cutanée, une plaie d'incision non cicatrisée, un sérome et un hématome.

Thérapie par pression négative sur incision fermée après réparation de hernie et panniculectomie.

Melanie Budd RN

Informations sur la patiente

La patiente était une femme de 63 ans ayant subi une réparation de hernie et une panniculectomie. Ses antécédents médicaux incluaient une sclérose en plaques et une paraplégie nécessitant l'utilisation d'un fauteuil roulant.

Diagnostic

Une panniculectomie avec réparation de hernie de la paroi abdominale complexe et la mise en place d'un treillis de renfort abdominal chirurgical ont été effectuées.

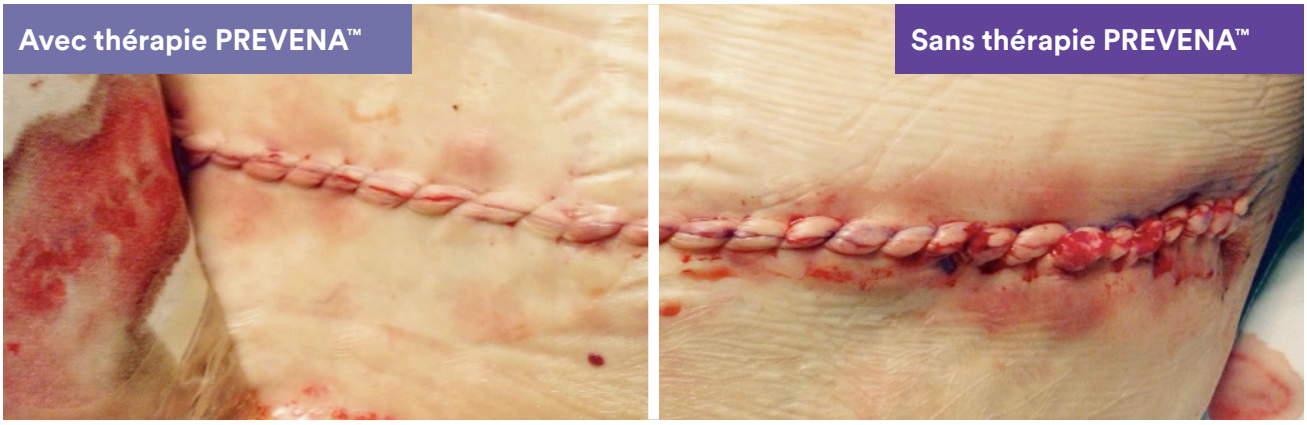

Figure A : incision 4 heures après l'intervention.

Phase initiale de traitement de l'incision / application de la thérapie PREVENA™

Après la réparation de hernie et la panniculectomie, un système de gestion de l'incision PREVENA™ a été appliqué à l'aide d'un pansement PREVENA PEEL & PLACE™ (20 cm) sur le tiers central de la zone d'incision à une pression continue de -125 mmHg.
3 à 4 heures après l'intervention, le pansement a été remplacé par le pansement PREVENA CUSTOMIZABLE™ (Figure B).

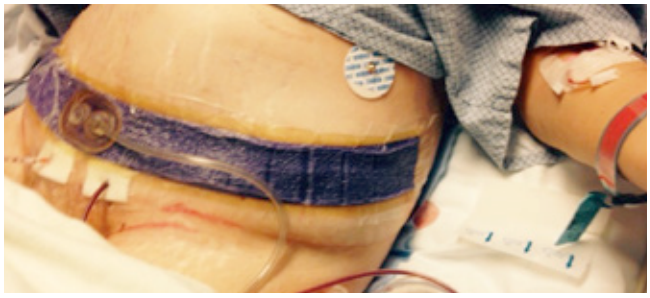

Figure B : application du pansement PREVENA CUSTOMIZABLE™.

Sortie de l'hôpital et suivi

Le pansement PREVENA CUSTOMIZABLE™ a été retiré 4 jours après l'intervention et la patiente est sortie de l'hôpital avec des pansements standard. La patiente est revenue pour un suivi 7 jours après sa sortie de l'hôpital. 14 semaines après l'intervention, les incisions étaient cicatrisées sans complications. L'incision était cicatrisée sans complications 12 mois après l'intervention (Figure C).

Figure C : site d'incision 12 mois après l'intervention.

Photos et informations sur la patiente fournies avec l'aimable autorisation de Melanie Budd RN. Comme pour toute étude de cas, les résultats et conclusions ne constituent pas une garantie de résultats similaires. Les résultats individuels peuvent varier selon l'état et la pathologie du patient.

Mastectomie du sein droit suite à un cancer du sein et reconstruction du sein gauche, deuxième étape.

Pietro M. Ferrando, MD, PhD, Service de chirurgie plastique, Città della Salute e della Scienza, Hôpital C.T.O. Turin, Italie

Informations sur la patiente

Une patiente de 41 ans s'est présentée avec un cancer du sein droit. Elle avait subi, dans le cadre de la prise en charge d'un cancer du sein gauche, une mastectomie avec conservation de l'étui cutané et l'insertion d'un expandeur cutané dans son sein gauche un an auparavant. Une cicatrice hypertrophique a été observée au milieu des quadrants supérieurs du sein gauche correspondant à la projection cutanée du port de remplissage de l'expandeur (Figure A). Parmi les comorbidités et les facteurs de risque de la patiente, figuraient la chimiothérapie, la prise de stéroïdes et le tabagisme.

Diagnostic

La patiente nécessitait une mastectomie avec conservation du mamelon sur le sein droit. Un implant a été inséré et une matrice dermique acellulaire a été utilisée pour soutenir l'implant. Sur le sein gauche, le chirurgien a retiré l'expandeur cutané en pratiquant une incision cutanée modifiée afin d'enlever la cicatrice hypertrophique au milieu des quadrants supérieurs du sein gauche, et a inséré un implant pour terminer la reconstruction en deux étapes.

Phase initiale de traitement de l'incision/application de la thérapie PREVENA™

La patiente a reçu de la céfoxitine en prophylaxie destinée à réduire le risque d'infection. Le système de gestion des incisions PREVENA™ avec le pansement PREVENA™ CUSTOMIZABLE™ a été appliqué sur les incisions fermées avec une pression négative de -125 mmHg. Les objectifs de la thérapie étaient de prendre en charge l'incision chirurgicale et de maintenir ensemble les bords de l'incision fermée. Après 7 jours, ces objectifs ont été atteints (Figures B et C).

Diagnostic

La patiente est sortie de l'hôpital avec la thérapie PREVENA™ sur le site d'incision et le système PREVENA™ a été retiré après 7 jours au cours d'une visite clinique en ambulatoire. Une sorte d'érythème cutané a été observé ; le film adhésif était attaché aux bords des seins. Trente jours après l'intervention, les incisions étaient cicatrisées sans complication (Figures D et E). Au moment du suivi 12 mois plus tard, les incisions étaient complètement cicatrisées (Figures F et G).

Figure A. Seins avant la mastectomie avec conservation du mamelon (mastectomie avec conservation de l'étui cutané antérieure à gauche).

Figure B. Jour 7 après l'intervention. pansement PREVENA™ CUSTOMIZABLE™ sur les incisions fermées.

Figure C. Jour 7 après l'intervention. Retrait des pansements PREVENA™ CUSTOMIZABLE™.

Figure D. Incisions fermées 30 jours après la mastectomie.

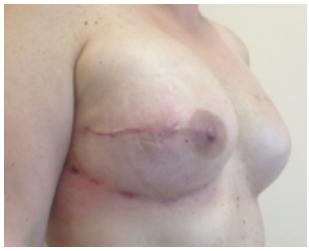

Figure E. Incisions fermées 30 jours après la mastectomie.

Figure F. Incisions cicatrisées 12 mois après la mastectomie.

Figure G. Incision cicatrisée 12 mois après la mastectomie.

Données et photos de la patiente fournies avec l'aimable autorisation de Pietro M. Ferrando, MD, PhD; Service de chirurgie plastique, Città della Salute e della Scienza, Hôpital C.T.O. Turin, Italie.

Closed-incision negative-pressure therapy: international multidisciplinary consensus recommendations (Thérapie par pression négative sur incision fermée : recommandations de consensus pluridisciplinaire s internationales).[14]

Willy C, Agarwal A, Andersen CA et al. *Int Wound J*, 14: 385–398.

Vue d'ensemble de l'étude

- Une recherche documentaire étendue a été menée pour les études décrivant l'utilisation de la thérapie par pression négative sur incision fermée (TPNif)
- Au cours d'une réunion de consensus pluridisciplinaire, les 12 experts ont examiné la documentation, présenté leurs propres expériences de la TPNif, identifié les facteurs de risque d'événements survenus au niveau du site opératoire (ESO) et élaboré des recommandations de consensus complètes

Conclusions

- De nombreuses publications ont signalé des facteurs de risque d'ISO, les plus courants étant l'obésité (indice de masse corporelle ≥ 30 kg/m2), le diabète sucré, le tabagisme ou une durée d'intervention chirurgicale prolongée
- Les chirurgiens ont reçu la recommandation suivante : évaluer les facteurs de risque et les risques chirurgicaux du patient
- Les chirurgiens doivent envisager d'utiliser la TPNif pour les patients présentant un risque élevé de développer des ESO ou devant subir une intervention à risque élevé ou une intervention qui pourrait avoir des conséquences très morbides si une ISO se produisait

Évaluation des facteurs de risque de la thérapie par pression négative sur incision fermée

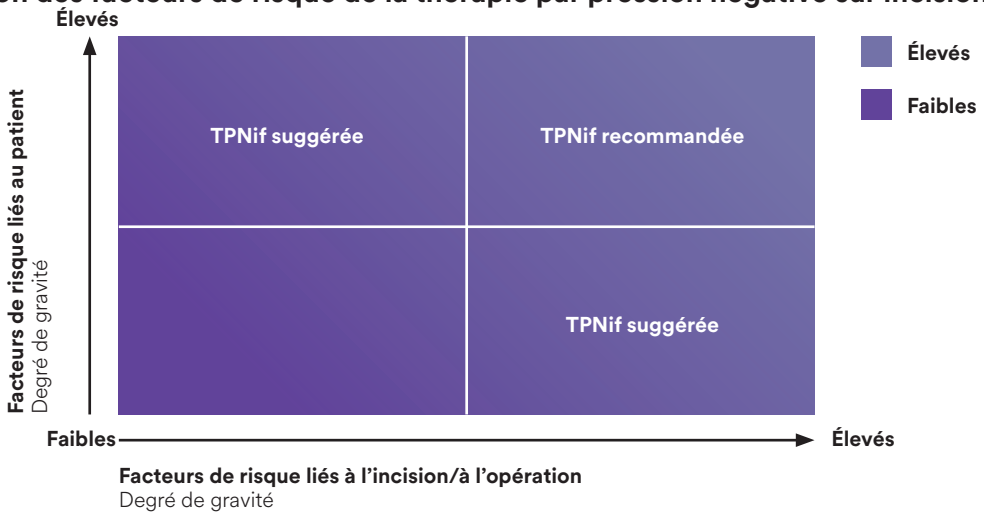

Facteurs de risque liés au patient

- Diabète sucré
- Score ASA ≥ 3
- Âge avancé
- Obésité
- Tabagisme actif
- Hypoalbuminémie
- Administration de corticostéroïdes
- Alcoolisme actif
- Sexe masculin
- Hématomes
- Insuffisance rénale chronique
- Bronchopneumopathie chronique obstructive

Facteurs de risque liés à l'incision générale

- Incision à forte tension
- Incisions répétées
- Décollement étendu
- Tissus mous traumatisés
- Œdème
- Contamination
- Intervention d'urgence
- Durée d'intervention prolongée
- Radiothérapie post-chirurgicale
- Site mécaniquement défavorable

Facteurs de risque liés à l'incision générale

Chirurgie générale	Chirurgie plastique	Chirurgie orthopédique	Chirurgie vasculaire	Chirurgie cardiovasculaire
▸ Chirurgie générale ouverte ▸ Chirurgie colorectale ouverte ▸ Urologie ouverte ▸ Chirurgie obstétrique gynécologique ouverte ▸ Réparation de hernie incisionnelle	▸ Abdominoplastie post-bariatrique ▸ Reconstruction mammaire ▸ Défauts des tissus mous importants ▸ Risque de salissure	▸ Réduction ouverte et fixation interne des fractures ▸ Fasciotomie ▸ Amputation au-dessus/au-dessous du genou	▸ Amputation au-dessus/au-dessous du genou ▸ Implantations de greffes synthétiques	▸ Sternotomie

Plus de 70 publications scientifiques portant sur la thérapie par pression négative sur incision fermée font état de l'utilisation de nos produits. Les publications suivantes sont spécifiques de la chirurgie plastique.

Niveau de notation des preuves cliniques.

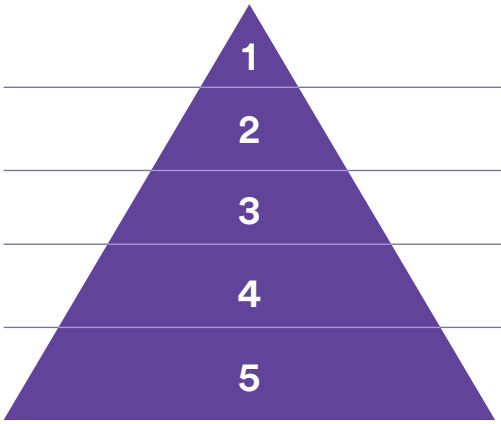

Niveau 1 : preuves obtenues à partir d'au moins un essai contrôlé randomisé correctement conçu.
Niveau 1b : examens systématiques (homogènes) de plusieurs essais contrôlés randomisés.

Niveau 2 : preuves obtenues à partir d'essais contrôlés bien conçus, sans randomisation.
Niveau 2b : étude de cohorte individuelle ou essais contrôlés randomisés de faible qualité (par ex., suivi < 80 %).

Niveau 3 : preuves obtenues à partir d'études analytiques de cohortes ou de cas-témoins bien conçues, effectuées de préférence dans plus d'un centre ou groupe de recherche.

Niveau 4 : séries de cas (et études de cohortes et de cas-témoins de mauvaise qualité).

Niveau 5 : avis d'experts sans évaluation critique explicite, ou basé sur la physiologie, la recherche en laboratoire ou les « premiers principes ».

Citation	Type de plaie/ intervention	Niveau des preuves cliniques*	
Muller-Sloof E, de Laat HEW, Hummelink SLM, Peters JWB, Ulrich DJO. The effect of postoperative closed incision negative pressure therapy on the incidence of donor site wound dehiscence in breast reconstruction patients: DEhiscence PREvention Study (DEPRES), pilot randomized controlled trial. *Journal of Tissue Viability*. 2018;27(4):262-266.	Reconstruction mammaire	1b	●
Ferrando PM, Ala A, Bussone R, Bergamasco L, Actis Perrinetti F, Malan F. Closed Incision Negative Pressure Therapy in Oncological Breast Surgery: Comparison with Standard Care Dressings. Plastic and Reconstructive Surgery - Global Open. 2018 Jun;6(6):e1732.	Reconstruction mammaire	2	●
Papp AA. Incisional negative pressure therapy reduces complications and costs in pressure ulcer reconstruction. *International Wound Journal*. Décembre 2018. doi:10.1111/iwj.13045.	Formation d'escarres à la suite de lésions de la moelle épinière	2	●
Renno I, Boos AM, Horch RE, Ludolph I. Changes of perfusion patterns of surgical wounds under application of closed incision negative pressure wound therapy in postbariatric patients. *Clinical Hemorheology and Microcirculation*. Janvier 2019. doi:10.3233/CH-180450.	Abdominoplastie	2	●
Swanson EW, Cheng HT, Susarla SM, Lough DM, Kumar AR. Does negative pressure wound therapy applied to closed incisions following ventral hernia repair prevent wound complications and hernia recurrence? A systematic review and meta-analysis. *Plastic Surgery*. 2016 Summer;24(2):113-8.	Réparation de hernie ventrale	2	●
Chowdhry SA, Wilhelmi BJ. Comparing Negative Pressure Wound Therapy with Instillation and Conventional Dressings for Sternal Wound Reconstructions. Plastic and Reconstructive Surgery - Global Open. 2019;7(1). doi:10.1097/ gox.0000000000002087.	Reconstruction par lambeau musculaire en présence de complications de plaies sternales	3	●
Conde-Green A, Chung TL, Holton LH 3rd, Hui-Chou HG, Zhu Y, Wang H, Zahiri H, Singh DP. Incisional negative-pressure wound therapy versus conventional dressings following abdominal wall reconstruction: a comparative study. *Annals of Plastic Surgery*. 2013 Oct;71(4):394-7.	Réparations de hernie abdominale	3	●
Jorgensen MG, Toyserkani NM, Thomsen JB, Sorensen JA. Prophylactic incisional negative pressure wound therapy shows promising results in prevention of wound complications following inguinal lymph node dissection for Melanoma: A retrospective case-control series. *J Plast Reconstr Aesthet Surg*. 2019 Mar 2.	Évidement ganglionnaire inguinal	3	●
Jorgensen MG, Toyserkani NM, Thomsen JB, Sorensen JA. Prophylactic incisional negative pressure wound therapy shows promising results in prevention of wound complications follow inguinal lymph node dissection for Melanoma: A retrospective case-control series. *Journal of Plastic, Reconstructive & Aesthetic Surgery*. 2019;000:1-6. doi:10.1016/j. bjps.2019.02.013.	Évidement ganglionnaire inguinal	3	●
Lo Torto F, Monfrecola A, Kaciulyte J, Ciudad P, Casella D, Ribuffo D, Carlesimo B. Preliminary result with incisional negative pressure wound therapy and pectoralis major muscle flap for median sternotomy wound infection in a high-risk patient population. *Int Wound J*. 2017 Dec;14(6):1335-1339.	Lambeau du muscle grand pectoral pour les infections de plaies liées à la sternotomie	3	●
Gabriel A, Sigalove S, Storm-Dickerson T, Rice J, Maxwell P, Griffin L. The Impact of Closed Incision Negative Pressure Therapy on Postoperative Breast Reconstruction Outcomes. Plastic and Reconstructive Surgery. Global Open. 2018 Août;6(8):e1880.	Reconstruction mammaire	3	●
Diaconu SC, McNichols CHL, Ngaage LM, Liang Y, Ikheloa E, Bai J, Grant MP, Nam AJ, Rasko YM. Closed-incision negative-pressure therapy decreases complications in ventral hernia repair with concurrent panniculectomy. *Hernia*. 2018 Déc. 17. [Epub Ahead of Print]	Réparations de hernie ventrale	3	●
Abatangelo S, Saporiti E, Giatsidis G. Closed Incision Negative-Pressure Therapy (ciNPT) Reduces Minor Local Complications in Post-bariatric Abdominoplasty Body Contouring: a Retrospective Case. *Obese Surg*. 2018 Juillet;28(7):2096-2104.	Abdominoplastie	3	●

● Disponible sur demande.

Références

1 Starnoni M, Pinelli M, De Santis G. Surgical Wound Infections in Plastic Surgery: Simplified, Practical, and Standardized Selection of High-risk Patients. *Plast Reconstr Surg Glob Open*. 2019 Apr; 7(4): e2202.

2 Alderman AK, Wilkins EG, Kim HM, Lowery JC. Complications in postmastectomy breast reconstruction: two-year results of the michigan breast reconstruction outcome study. *Plast Reconstr Surg.* 2002;109:2265-2274. Cité par : Gabriel A1, Maxwell GP. Economic analysis based on the use of closed-incision negative-pressure therapy after postoperative breast reconstruction. *Plast Reconstr Surg.* 2019 Jan;143(1S Management of Surgical Incisions Utilizing Closed-Incision Negative-Pressure Therapy):36S-40S.

3 Phillips BT, Bishawi M, Dagum AB, Khan SU, Bui DT. A systematic review of antibiotic use and infection in breast reconstruction: what is the evidence? *Plast Reconstr Surg.* 2013;131:1-13. Cité par : Gabriel A1, Maxwell GP. Economic analysis based on the use of closed-incision negative-pressure therapy after postoperative breast reconstruction. *Plast Reconstr Surg.* 2019 Jan;143(1S Management of Surgical Incisions Utilizing Closed-Incision Negative-Pressure Therapy):36S-40S.

4 Sullivan SR, Fletcher DR, Isom CD, Isik FF. True incidence of all complications following immediate and delayed breast reconstruction. *Plast Reconstr Surg.* 2008;122:19-28.

5 Olsen M, Nickel KB, et al. Incidence of Surgical Site Infection Following Mastectomy With and Without Immediate Reconstruction Using Private Insurer Claims Data. Inf Control & Hosp Epidemiol. 2015;36(8):907-914.

6 Bennett KG, Qi J, Kim HM, et al. Comparison of 2-year complication rates among common techniques for postmastectomy breast reconstruction. *JAMA Surg.* 2018;153(10):901-908. doi:10.1001/jamasurg.2018.1687.

7 Gabriel A, Maxwell GP. Economic analysis based on the use of closed-incision negative-pressure therapy after postoperative breast reconstruction. *Plast Reconstr Surg.* 2019 Jan;143(1S Management of Surgical Incisions Utilizing Closed-Incision Negative-Pressure Therapy):36S-40S. doi: 10.1097/PRS.0000000000005311.

8 Wilkes RP, Kilpadi DV, Zhao Y, *et al.* Closed incision management with negative pressure wound therapy (CIM): biomechanics. *Surgical Innovation.* 2012;19(1):67-75.

9 Kilpadi DV, Cunningham MR. Evaluation of closed incision management with negative pressure wound therapy (CIM): hematoma/seroma and involvement of the lymphatic system. *Wound Repair and Regeneration.* 2011;19:588-596.

10 Glaser DA, Farnsworth CL, Varley ES, *et al.* Negative pressure therapy for closed spine incisions: a pilot study. *Wounds.* 2012;24(11):308-316.

11 Federal Drug Administration. De Novo Classification Request for PREVENA 125 and PREVENA PLUS 125 Therapy Units. De Novo Summary (DEN180013), 2019. https://www.accessdata.fda.gov/cdrh_docs/reviews/DEN180013.pdf

12 Ferrando PM, Ala A, Bussone R, Bergamasco L. Closed incision negative pressure therapy in oncological breast surgery: comparison with standard care dressings. *Plast Reconstr Surg Glob Open.* 2018 Jun;6(6):e1732. doi:10.1097/GOX0000000000001732.

13 Diaconu SC, McNichols CHL, Ngaage LM, *et al.* Closed-incision negative-pressure therapy decreases complications in ventral hernia repair with concurrent panniculectomy. *Hernia*. Publié en ligne le 17 décembre 2018. https://doi.org/10.1007/s10029-018-1865-2.

14 Willy, C., Agarwal, A., Andersen, C.A., Santis, G.D., Gabriel, A., Grauhan, O., Guerra, O.M., Lipsky, B.A., Malas, M.B., Mathiesen, L.L., Singh, D.P. and Reddy, V.S. (2017), Closed incision negative pressure therapy: international multidisciplinary consensus recommendations. *Int Wound J*, 14: 385–398. doi:10.1111/iwj.12612.

Kits de systèmes de thérapie PREVENA™

Taille	Code	Contenu
13 cm	PRE1101	1 unité de thérapie PREVENA™ 125, 1 pansement PREVENA PEEL & PLACE™ 13cm, adhésifs, connecteur V.A.C.®
20 cm	PRE1001	1 unité de thérapie PREVENA™ 125, 1 pansement PREVENA PEEL & PLACE™ 20cm, adhésifs, connecteur V.A.C.®
35 cm	PRE3201	1 unité de thérapie PREVENA™ PLUS, 1 pansement PREVENA PEEL & PLACE™ 35cm, adhésifs, connecteur V.A.C.®
90 cm	PRE4001	1 unité de thérapie PREVENA™ PLUS, 1 pansement PREVENA CUSTOMIZABLE™ 90cm avec SENSAT.R.A.C.™
DUO 13 cm/13 cm	PRE1121	1 unité de thérapie PREVENA™ PLUS, 2 pansements PREVENA PEEL & PLACE™ 13cm, 1 connecteur en Y V.A.C.®

Kits de pansements de thérapie PREVENA™

Taille	Code	Contenu
13 cm	PRE1155	5 pansements PREVENA PEEL & PLACE™ 13cm
20 cm	PRE1055	5 pansements PREVENA PEEL & PLACE™ 20cm
35 cm	PRE3255	5 pansements PREVENA PEEL & PLACE™ 35cm
90 cm	PRE4055	5 pansements PREVENA CUSTOMIZABLE™ 90cm avec SENSAT.R.A.C™

Accessoires pour la thérapie PREVENA™

Taille	Code	Contenu
Unité de thérapie 14 jours	PRE4010	1 unité de thérapie PREVENA PLUS™ (14 jours)
Réservoir de 45 ml	PRE1095	5 réservoirs PREVENA™ 45ml
Réservoir de 150 ml	PRE4095	5 réservoirs PREVENA PLUS™ 150ml
Connecteur V.A.C.®	PRE9090	10 connecteurs V.A.C.® pour thérapie PREVENA™

Pour en savoir plus sur le système de thérapie PREVENA™, contactez votre représentant local.

Remarque : des indications, contre-indications, mises en garde, précautions et informations de sécurité spécifiques sont applicables à ces thérapies et produits. Consultez un clinicien et lisez les instructions d'utilisation du produit avant toute application. Ce document est destiné aux professionnels de santé. La thérapie PREVENA™ est un produit de classe IIa. Organisme notifié : BSI (2797)

© 2020 3M. Tous droits réservés. 3M et les autres marques figurant dans ce document sont des marques et/ou des marques déposées.
Utilisation non autorisée interdite. PRA-PM-FR-00206 (07/20). OMG102183.

3M + KCI