3M Ciencia.
Aplicada a la vida.™

Infodent Plus

Técnica Restauradora estética simplificada con la filosofía StyleItaliano.

Ortodoncia

Caso Clínico
Retratamiento de ortodoncia con 3M Clarity™ SL de una oclusión traumática de borde a borde anterior con implicaciones periodontales.

Dr. Rodrigo del Pozo

Dental

Crónica
Para cada indicación... el cemento ideal.

P.S. Paola Culaciati

Caso Clínico I
Técnica restauradora estética simplificada con la filosofía StyleItaliano.

Dr. Gilbert Jorquera R.

Caso Clínico II
Provisionalización: Diferentes situaciones clínicas.

Dr. Andrés E. Ponce

Revista Dental N°87
Abril - Junio 2018
División Oral Care
go.3m.com/chileoralcare

Contenido

Ortodoncia:

Caso Clínico 3/6
Retratamiento de ortodoncia con 3M Clarity[MR] SL de una oclusión traumática de borde a borde anterior con implicaciones periodontales.
Dr. Rodrigo del Pozo

Ofertas Ortodoncia 9

Dental:

Crónica 10/12
Para cada indicación... el cemento ideal.
P.S. Paola Culaciati

Caso Clínico I 13/15
Técnica restauradora estética simplificada con la filosofía StyleItaliano.
Dr. Gilbert Jorquera R.

Caso Clínico II 17/19
Provisionalización: Diferentes situaciones clínicas.
Dr. Andrés E. Ponce

Ofertas Dentales 20/21

Avisos destacados:

Curso MBT, Dr. Reginaldo Trevisi Zanelato 7

Curso Ortodoncia Lingual (sistema Incognito[MR]) 8

Curso MBT. Estrategias de Tratamiento en clases III Dr. Reginaldo Trevisi y Dr. Eduardo Messen 8

Expodent Chile 23

Revista dental N°87 / abril - junio 2018.
3M Oral Care
go.3m.com/chileoralcare

Comité editorial
P.S. Paola Culaciati
Andrés Bottinelli

Representante legal
Mauricio Baeza

División Oral Care
Santa Isabel 1001. Providencia, Santiago
600 300 3636
atencionconsumidor@3m.com
go.3m.com/chileoralcare

Servicio Técnico - Full Technology
Fonos: (2) 2205 9159 - (2) 2205 4649
Email: xcabrera@fulltechnology.cl

Infodent Plus
go.3m.com/chileoralcare

Retratamiento de ortodoncia con 3M Clarity^MR SL de una oclusión traumática de borde a borde anterior con implicaciones periodontales.

Dr. Rodrigo del Pozo

El Dr. Rodrigo del Pozo recibió su Título de Odontólogo de la Universidad Central de Venezuela en 1995 y su Doctorado en Ciencias Dentales y Especialidad en Ortodoncia en la Universidad de Hiroshima en 2002 con una beca del Gobierno Japonés. El Dr. Rodrigo del Pozo es tutor en el Programa de Maestría y Doctorado en varias universidades de América del Sur. Actualmente es Profesor de Cátedra en el Postgrado de Ortodoncia de la Universidad Cooperativa de Colombia sede Medellín. Desde 2003, ha estado practicando con la filosofía de 3M MBT Versátil.

Introducción

En las últimas décadas, ha habido un enorme aumento en el porcentaje de adultos que buscan tratamiento de ortodoncia. Desafortunadamente, en algunos casos estos pacientes tienen problemas periodontales que podrían agravarse durante la terapia de ortodoncia. Es importante que el ortodoncista identifique los problemas periodontales antes de que comience el tratamiento de ortodoncia a fin de determinar el plan de tratamiento correcto que permita la mejoría de estas condiciones, con la combinación correcta de terapia ortodóncica y periodontal.

Las enfermedades periodontales incluyen un grupo de trastornos inflamatorios crónicos tales como enfermedades destructivas y no destructivas de los tejidos periodontales de soporte de los dientes. En algunos casos, son causados por un contacto anterior u oclusal incorrecto que puede ser traumático, lo que provoca que se apliquen fuerzas excesivas a la estructura periodontal. Lo anterior, en combinación con las fuerzas de ortodoncia, puede causar una destrucción más rápida que la producida por la inflamación sola (1).

En estas situaciones interdisciplinarias, es imperativo que el plan de tratamiento de ortodoncia ideal incluya la aplicación de fuerzas continuas de baja fricción para el movimiento de los dientes. El objetivo es reducir el daño a la raíz, el ligamento periodontal y el hueso alveolar al minimizar la necrosis y la posterior hialinización y resorción indirecta. De esta forma, es posible lograr un progreso continuo en el movimiento dental, evitando las interrupciones repetidas que ocurren cuando los vasos sanguíneos están bloqueados, reduciendo así el gran riesgo de una mayor pérdida ósea cuando se administra tratamiento para individuos con soporte óseo disminuido. Además, al aplicar tensiones de baja magnitud, se puede eliminar la fase de retraso en el movimiento del diente y se puede producir un movimiento efectivo (2, 3).

Con base en estos hechos, parece adecuado pensar que una nueva generación de brackets de autoligado de baja fricción en combinación con materiales de alambre más nuevos y un período de activación más prolongado entre citas es la respuesta para proporcionar reacciones / respuestas periodontales más favorables en pacientes con lesiones periodontales delicadas (4, 5).

Caso Clínico

Paciente masculino de 38 años de edad asiste a la consulta manifestando que desea mejorar su oclusión, ya que no puede masticar adecuadamente. Él explica que un tratamiento de ortodoncia previo se realizó hace aproximadamente 8 años y que involucró la extracción de los primeros premolares superiores e inferiores derechos e izquierdos. En el examen oral adicional, el paciente mostró un patrón leve de cara larga y un perfil cóncavo recto a leve. En el examen intraoral, el paciente presentó una Clase I molar en ambos lados, canino derecho en Clase II y canino izquierdo en Clase I, mordida abierta en la región bicúspide y canina con contacto incisivo traumático de borde a borde. La retracción gingival se observó en la región vestibular de los incisivos inferiores. En la radiografía panorámica se observó un paralelismo de raíz inadecuado en la región canina, premolar y molar (Figura 1 A-K).

Planificación del tratamiento.

La evaluación y el mantenimiento periodontal fueron esenciales antes de comenzar el tratamiento de ortodoncia. Dos meses antes de iniciar el movimiento activo de los dientes, se realizó un injerto palatino para engrosar el área gingival de la región incisiva inferior. El periodoncista recomendó aplicar fuerzas continuas bajas durante el movimiento dentario para un mejor efecto sobre la biología celular. Por esta razón, el uso de brackets cerámicos autoligados Clarity^MR SL 3M fueron seleccionados como nuestra opción de tratamiento.

Caso Clínico

Fig.- 1A-K

Evolución del tratamiento

6 meses

Fig.- 2A-C

Los primeros 6 meses de tratamiento se centraron en alineación y nivelación, y se esperaba una tendencia a la mordida abierta anterior como resultado de la divergencia de las raíces en la región canina superior derecha e izquierda, bicúspide y molar como se ve en la radiografía panorámica. Por esta razón, se usaron elásticos intermaxilares ligeros (1/4 “2 ½ Oz) para contrarrestar. Durante estas fases, se utilizó la siguiente secuencia de arcos metálicos en ambas arcadas (Figura 2 A-C):

- 0.014 Nitinol activado por calor.
- Arco tandem: 0.014 + 0.016 Nitinol activado por calor.
- 0.017 × 0.025 Nitinol activado por calor.

Caso Clínico

8 meses

Fig.- 3A-C

Después de 8 meses de tratamiento, se usó arco 0.019×0.025 superior e inferior activados por calor con Nitinol en combinación con elásticos intermaxilares clase III 1/4 “4.5 Oz. Se observó una buena salud periodontal y gingival en el área del injerto (Figura 3 A-C).

10 meses

Fig.- 4A-C

Durante la fase de trabajo, se hizo evidente una oclusión estable después de 10 meses de tratamiento con un arco de acero inoxidable superior e inferior 0.019X0.025 (Figura 4 A-C).

12 meses

Caso Clínico

Fig.- 5A-F

El tiempo total de tratamiento fue de 12 meses, en el cual se obtuvo una relación adecuada de sobremordida horizontal / sobremordida vertical, con relación clase I canina y molar e interdigitación intermaxilar adecuada. Además, el injerto de la mucosa en la región vestibular de los incisivos inferiores no sufrió ningún inconveniente durante el movimiento dentario (Figura 5 A-D). En los análisis de rayos X, se obtuvo un paralelismo radicular ideal combinado con un mejor área de hueso crestal y densidad ósea. Los logros importantes incluyen mejoras en el perfil y un mecanismo de masticación equilibrado (Figura 6 A-G).

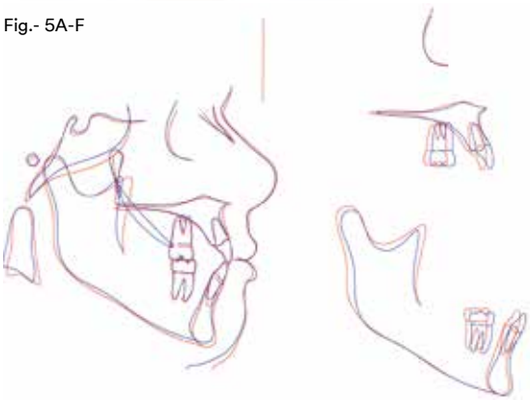

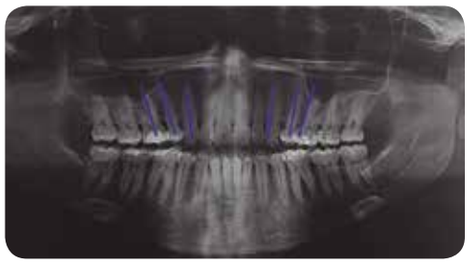

Antes

Después

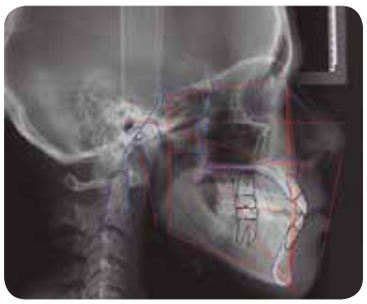

Antes

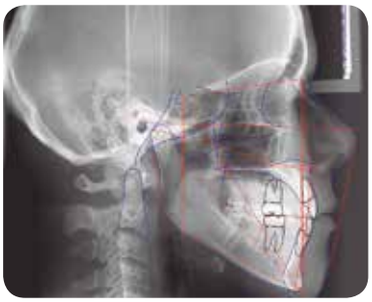

Después

Antes

Después

Fig.- 6A-G

Conclusiones

Este caso clínico es un buen ejemplo de cómo los dispositivos autoligados maximizan los muchos beneficios del tratamiento de ortodoncia y también ayudan a mejorar la salud periodontal. La función oclusal normal es un estímulo mecánico necesario para mantener la homeostasis del tejido periodontal, mientras que las cargas oclusales excesivas dan como resultado un funcionamiento disarmónico de estos tejidos. Este paciente presentaba signos comunes de oclusión dental traumática, incluida la reducción vertical del septo interdental, la inclinación alterada de las raíces y la recesión gingival, todos los cuales fueron tratados. Este caso demuestra que el enfoque interdisciplinario es exitoso y debe incluir un tratamiento periodontal y de ortodoncia apropiado.

Fotos de casos proporcionadas por el Dr. Rodrigo del Pozo.

Referencias

1. Kessler M: Interrelationships between orthodontics and periodontics. Am J Orthod 70:154-172, 1976.

2. Iwasaki LR, Haack JE, Nickel JC: Human tooth movement in response to continuous stress of low magnitude. Am J Orthod Dentofacial Orthop 117:175-183, 2000.

3. Dimitrios Mavreas. Self-Ligation and the Periodontally Compromised Patient: A Different Perspective. Semin Orthod 2008;14:36-45.

4. Santoro M, Nicolay OF, Cangialosi TJ: Pseudoelasticity and thermoelasticity of nickeltitanium alloys: a clinically oriented review. Part II: deactivation forces. Am J Orthod Dentofacial Orthop 119:594-603, 2001.

5. Tae-Kyung Kim, Ki-Dal Kim, Seung-Hak Baek: Comparison of frictional forces during the initial leveling stage in various combinations of self-ligating brackets and archwires with a custom-designed typodont system. Am J Orthod Dentofacial Orthop 2008;133:187.e15-187.e24.

En 3M estamos comprometidos con el cuidado oral de las personas.

Es por eso que constantemente estamos desarrollando nuevas tecnologías que nos permitan innovar para entregar una mejor solución y así seguir perfeccionando nuestras técnicas.

Una de las técnicas con la que contamos en 3M es **MBT™ Versatile + Appliance System**, un sistema que se desarrolló en 1990 basado en la aplicación leve de fuerzas en forma continua. Tras años de estudios y pruebas, **MBT™ Versatile + Appliance System** fue lanzado en 1997. Desde entonces la técnica ha sido adoptada y valorada por miles de médicos de todo el mundo.

Por más de 100 años, la ciencia de la ortodoncia ha evolucionado continuamente, incorporando nuevas tecnologías y filosofías a medida que se aprende más sobre el movimiento de los dientes y el mayor requerimiento de eficiencia, y en 3M seguimos investigando para innovar en forma constante.

FILOSOFÍA MBT

CURSO DE ORTODONCIA

Diagnóstico, Planificación y Mecánica

Día de mecánica de tratamiento MBT / Prof. Reginaldo Trevisi Zanelato y Prof. Eduardo Gotardo. **09:00 a 18:00 hrs.**

- Presentación del curso
- Método de tratamiento ortodóncico (Filosofía MBT)
- Mecánica de cierre de espacios
- Presentación de casos clínicos con extracciones de premolares

Paso práctico:

- Confección de las ligaduras de cierre de espacios MBT

Día de planificación de casos clínicos / Prof. André T. Zanelato. **09:00 a 18:00 hrs.**

- VTO – Visualización del tratamiento ortodóncico
- Análisis de las discrepancias dentarias
- Métodos de ganancia de espacios
- Consideraciones sobre cambios en la forma de los arcos dentarios
- Diagnóstico y planificación de casos clínicos

Día de Clase II / Prof. Reginaldo T. Zanelato y Prof. Marcela Ricci. **09:00 a 18:00 hrs.**

- Presentación de casos clínicos de clase II
- Manejo en la distalización de los molares superiores
- Recursos terapéuticos empleados en la distalización de molares
- Sliding Jigs, cantilevers, mini implantes etc.
- Extracción de segundos molares superiores

Paso práctico:

- Confección de Sliding Jigs, Cantilevers etc.

Día de Mini implantes y aparato autoligado / Prof. Paulo Stoppa y Prof. André Reis. **09:00 a 18:00 hrs.**

- Versatilidad de uso de los mini implantes ortodóncico
- MIO intralveolares y extralveolares
- Mecánica de intrusión posterior para aplicar en casos de mordida abierta

Paso práctico:

- Instalación de los mini implantes

Día de Clase III / Prof. Reginaldo T. Zanelato y Prof. Eduardo Gotardo. **09:00 a 18:00 hrs.**

- Tratamiento de la Clase III con extracciones dentarias
- ¿Cuál es el límite para el camuflaje dentoalveolar?
- Excelencia en finalización de los casos clínicos
- Presentación de casos clínicos de clase III
- Finalización del curso – ceremonia de clausura

ORTOGOTARDO
Centro de Estudos em Ortodontia

www.ortogotardo.com.br/curso-ortodoncia-mbt
Email: centro@ortogotardo.com.br

Teléfono: +55 16 3620 5635 (Juliana)
Valor del curso: 1.100 dólares americanos.

3M

CURSO MBT

MBT Estrategias de Tratamiento en clases III, 15 y 16 de junio 2018

Estimados Doctores.

En los últimos 30 años la ortodoncia ha experimentado cambios notables en el desarrollo de nuevos aparatos y técnicas.

La Filosofía MBT es hoy la de mayor expansión, fundamentada en ciencias básicas y apoyadas en nuevos materiales, ha conseguido con una sistematización de tratamiento adecuada, logrando excelentes resultados clínicos.

Lo invitamos a desarrollar este curso con un completo temario esperando ser un aporte en su evolución como ortodoncista.

Dictantes: Dr. Reginaldo Trevisi (Brasil) - Dr. Eduardo Messen (Chile)

Dictados en Centro de Innovación 3M. Santa Isabel 1001 Providencia, Santiago.

Valor Ortodoncista: $ 150.000 PESOS

Valor Alumno Postgrado: $ 120.000 PESOS

Inscripciones: Johanna Vega

2-24103362 ajvega@mmm.com

Temario del Curso

Tratamiento precoz de la mal oclusión de clase III:
- Aparatos Removibles
- Máscara de tracción frontal

Tratamiento compensatorio de la mal oclusión de clase III:
- Versatilidad de la prescripción de brackets MBT
- Control de la longitud del arco inferior (Stripping, Bend Back)
- Elásticos intermaxilares de clase III
- Extracciones de premolares inferiores
- Extracciones de segundos molares inferiores

Tratamiento orto-quirúrgico de la mal oclusión de clase III:
- Compensar o descompensar
- ¿Cuál es el límite de la compensación dentoalveolar?
- Etapas del tratamiento orto-quirúrgico
- Presentación de casos clínicos

Ofertas Ortodoncia Infodent Plus

Precios incluyen IVA

1 ▶ Gemini[MR]

Bracket metálico.
Kit 5×5 Superior e inferior.
Disponible en MBT y Roth.

$ 27.900

2 ▶ Ligaduras

Alastik Easy to Tie.
Libres de látex.
1 Pack contiene 1.000 ligaduras.
26 opciones de colores.

$ 14.500

3 ▶ Transbond[MR] MIP

Primer insensible a la humedad.
Botella de 6 ml.

$ 24.900

4 ▶ Tubo Bucal Victory[MR] Series Superior Fit

Pack de 5 tubos de cementado directo.
Primer y segundo molar superior o inferior.

Disponible en MBT y Roth.

$ 15.000

Precios referenciales según distribuidores oficiales adheridos. Promociones válidas hasta el 30 de junio de 2018 o hasta agotar stock.
Promociones no acumulables con otras ofertas. Fotografías ilustrativas, solo referenciales.

Antofagasta
Fonos: (55) 2556 238
norte@mayordent.cl
Santiago
Fonos: (2) 2361 0100
(2) 2361 0113
santiago@mayordent.cl
Concepción
Fonos: (41) 2333 0120
contacto@mayordent.cl
Puerto Montt
Urmeneta 776
Fono: (65) 2236 3278
Comprar en:
www.mayordent.cl

Santiago
Fonos: (2) 2263 3720
(2) 2676 6100
Concepción
Fonos: (41) 222 6954
(41) 223 2276 / (41) 224 8726
Comprar en:
www.expressdent.cl

Casa Matriz
Fono: (02) 2473 13 00
Providencia
Fono: (02) 2473 13 83
Av. Matta
Fono: (02) 2473 13 90
Av. Manquehue
Fono: (02) 2473 13 80
Av. Pedro de valdivia
Fono: (02) 2473 13 85
Galería España
Fono: (02) 2473 13 84
Web: www.dipromed.cl

Para cada indicación... el cemento ideal.

Paola Culaciati Solervicens
Professional Service 3M Oral Care

En la técnica de restauración indirecta existen diferentes opciones con las que cuentan los dentistas para cementar, ¿Cuál será la mejor opción para los diferentes sustratos: metal, metal cerámica, cerámicas, etc.? ¿Qué tipo de cementación?, ¿Convencional o adhesiva? ¿Qué cemento utilizo para la cementación de una corona, puente, carillas estéticas, inlays, onlays?, ¿Restauraciones indirectas estéticas? ¿Qué pretratamiento aplico a mi restauración indirecta? Son muchas las interrogantes en relación con los cementos y qué técnica de cementación utilizar en las diferentes situaciones clínicas.

Existen en el mercado muchas alternativas de cementos que tienden a confundir al usuario, estos materiales van desde fosfatos de zinc, policarboxilatos, ionómeros de vidrio convencionales, ionómeros de vidrio modificados con resina y cementos de resina (autoadhesivos y adhesivos).

Independiente del agente cementante que utilice, estos deberán cumplir con ciertos requisitos, baja o nula solubilidad en los fluidos orales, alta resistencia cohesiva y adhesiva, adecuado grosor de película según el material, escaso desalojo de las piezas, sellado marginal, no generar sensibilidad postoperatoria, integración estética, etc.

Para satisfacer sus necesidades respecto a los procedimientos de restauración indirecta, 3M ha desarrollado una amplia línea de cementos para diferentes indicaciones. Desde productos para cementación provisional hasta la cementación permanente; materiales de las familias de cementos Ketac^{MR} Cem y RelyX^{MR} abarcan desde ionómeros de vidrio hasta cementos de resina.

Los cementos de 3M los podemos clasificar en 3 grupos:

1.- Cementación Temporal: RelyX^{MR} Temp.

2.- Cementación convencional: (Vidrios ionómeros puros y modificados con resina entre otros).

Ejemplo: Ketac^{MR} Cem Easy mix, RelyX^{MR} Luting y RelyX^{MR} Luting 2.

3.- Cementación adhesiva: (Cementos de Resina Adhesivos y Autoadhesivos), que aportan una adhesión micromecánica en esmalte y por hibridación en dentina. Logrando una adhesión dentinaria más fuerte y eficaz.

Ejemplo: RelyX^{MR} U200 y RelyX^{MR} Ultimate.

Guía selección de cementos

Cemento Temporal	Cemento de vidrio Ionómero convencional	Cemento de Ionómero de Vidrio Modificado con Resina	Cemento de Ionómero de Vidrio Modificado con Resina	Cemento de Resina Autoadhesivo	Cemento de Resina Adhesivo
RelyX^MR Temp NE	**Ketac^MR Cem EasyMix**	**RelyX^MR Luting Polvo/ Líquido**	**RelyX^MR Luting 2**	**RelyX^MR U200/Unicem**	**RelyX^MR Ultimate**
• Adhesión temporal confiable. • Eliminación rápida y fácil de excesos. • Fácil remoción del provisional. • Bajo grosor de película ayuda a asegurar una óptima adaptación. • Cemento libre de eugenol por lo que no interfiere en la polimerización de cementos de resina. • Su presentación en tubo plástico evita rompimiento del envase, proporcionando economía y mantención de las características del material hasta su fin. • Polimerización de autocurado.	• Fácil mezcla. • Dosificación fácilmente reproducible. • Liberación de flúor superior. • Alta biocompatibilidad. • Bajo grosor de película ofrece: menos alteraciones en la oclusión, menos tiempos operatorios en ajustes oclusales. • Polimerización de autocurado. • Sellado marginal óptimo.	RelyX^MR Luting es un cemento de ionómero de vidrio modificado con resina utilizado en la cementación rutinaria de PFM, coronas metálicas, puentes, inlays/onlays, coronas hechas con núcleos todo alúmina o todo zirconia, postes endodónticos y aditamentos de ortodoncia. Fácil de mezclar, de cargar y de asentar debido a su consistencia similar al mousse. • Fácil de limpiar, con baja solubilidad para acrecentar la integridad marginal. • Alta resistencia a la fractura. • Liberación sostenida de flúor. • Virtualmente no hay sensibilidad postoperatoria.	• Ofrece una mejor resistencia de unión que los cementos de ionómero de vidrio convencionales. • Los excesos de cemento también se pueden limpiar fácilmente, con su sistema tack cure, con sólo 5 segundos de luz lleva los excesos a estado de gel. • RelyX^MR Luting 2 presenta una integridad marginal superior, baja solubilidad y liberación continua de flúor. • Baja sensibilidad postoperatoria. • Polimerización de autocurado.	• Ahorra tiempo evitando pasos de grabado, colocación de primer y de adhesivo, haciendo el procedimiento más rápido y fácil, y minimizando la potencial sensibilidad post operatoria. • Posee menor desgaste ayudando a mantener un buen sello marginal en toda la vida de la restauración, previniendo decoloraciones marginales. • Se caracteriza por poseer una alta tolerancia a la humedad, así como también alta estabilidad dimensional. • Disponible en un clicker y en jeringas de automezcla. • La variedad de tonos disponibles, entrega alta estética en coronas libres de metal. • Polimerización dual. • Fácil eliminación de excedentes. • Excelentes propiedades mecánicas.	• Cemento de polimerizado dual con máxima resistencia adhesiva. • Buen sello marginal y menor desgaste. • Alta estabilidad del color y fluorescencia para una estética natural. • Al ser utilizado con Single Bond Universal como agente adhesivo, permite procedimientos con técnica de grabado total, grabado selectivo de esmalte o autograbado. • Activador de curado en oscuridad integrado al cemento que permite que Single Bond Universal pueda ser polimerizado por RelyX^MR Ultimate, sin la necesidad de fotopolimerización aparte del adhesivo, generándose una sola capa entre adhesivo y cemento, con menos pasos clínicos y mejor ajuste. • Excelente estética con fluorescencia natural. • No libera aminas por ello está indicado además para cementación de carillas.

Guía selección de cementos

Selección fácil de cementos.

	RelyX^MR Ultimate Cemento de Resina Adhesiva	**RelyX^MR Unicem** **RelyX^MR U200** Cementos de Resina Autoadhesiva	**RelyX^MR Luting 2** Cemento de Ionómero de Vidrio Modificado con Resina (IVMR)
Metal / base metálica			
Inlays/onlays	+	++	+
Coronas / puentes	+	++	++
Restauraciones sobre implantes	+	++	++
Puentes Maryland	++	+	-
Cerámicas de vidrio (incluido disilicato de litio; por ejemplo, e.max.®, VITA Mark II, IPS Empress^MR 2)			
Inlays/onlays/carillas oclusales	++	+	-
Coronas/puentes	++	++	-
Carillas estéticas	+	-	-
Cerámicas de óxido (por ejemplo, Lava^MR Plus, Brux Zir®, Procera®)			
Inlays/onlays	++	++	+
Coronas/puentes	+	++	+
Restauraciones sobre implantes	+	++	+
Puentes Maryland	++	+	-
Resinas nanocerámicas (por ejemplo, Lava^MR Ultimate CAD / CAM)			
Inlays/onlays	++	-	-
Carillas estéticas	+	-	-
Resinas compuestas			
Inlays/onlays	++	+	-
Coronas/puentes	++	++	-
Postes endodónticos	+	++	-
Carillas estéticas	+	-	-

++ Altamente recomendado* **+ Recomendado**

- No recomendado

Dental

Infodent Plus
go.3m.com/chileoralcare

Técnica restauradora estética simplificada con la filosofía StyleItaliano.

Dr. Gilbert Jorquera R.

Cirujano Dentista - Esp. Implantología Oral.
Profesor Área Rehabilitación Oral y Estética Universidad de los Andes.
Trainer StyleItaliano.

Introducción

La filosofía de StyleItaliano nos permite a través de técnicas simplificadas obtener excelentes resultados con materiales compuestos directos. Sus sugerencias prácticas se basan en ideas claras y precisas que ayudan a los dentistas a enfrentar sus propios desafíos clínicos. Todos los protocolos propuestos tienen tres cosas en común: ser factibles, enseñables y repetibles.

En esta ocasión revisaremos uno de las restauraciones anteriores que más complicaciones clínicas nos presenta al momento de la ejecución como la clase IV, donde tenemos que lograr una buena relación de contacto, imitar al diente en forma, tamaño y finalmente una integración de color, textura y características individuales de cada paciente.

Fig.- 1. Situación inicial donde se ve una restauración antigua clase IV mesial del diente 1.1 con compromiso estético por cambio de coloración y sobrecontorno.

Fig.- 2. Lo primero es lograr una buena aislación del campo operatorio, ideal de premolar a premolar.

Fig.- 3. Confeccionamos una llave de silicona para poder comenzar la estratificación y que nos ayude a orientarnos en el tamaño del diente.

Fig.- 4. Después de la eliminación de la restauración antigua, la conformación cavitaria es fundamental para el éxito de una restauración estratificada, juegan un rol fundamental la terminación recta y geométrica en la zona mesial y un bisel extenso en toda la superficie vestibular de la preparación. Recomiendo para lograr una excelente preparación el uso del kit simplificado **Direct style de komet.**

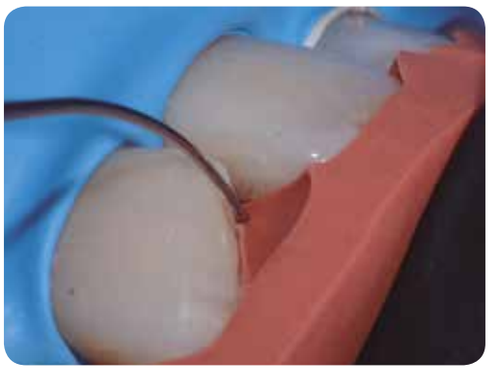

Fig.- 5. Una vez terminada la preparación marcamos con un instrumento delgado, en este caso la espátula Fisura de LM ARTE, para tener una guía hasta donde colocar la capa de esmalte palatino.

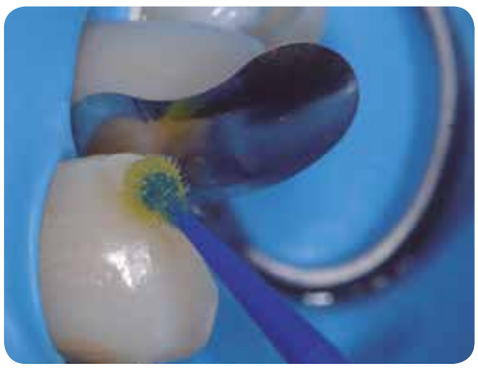

Fig.- 6 y 7. Protegemos el diente vecino y realizamos un protocolo adhesivo, comenzamos con el grabado ácido y luego con aplicación de Single Bond Universal.

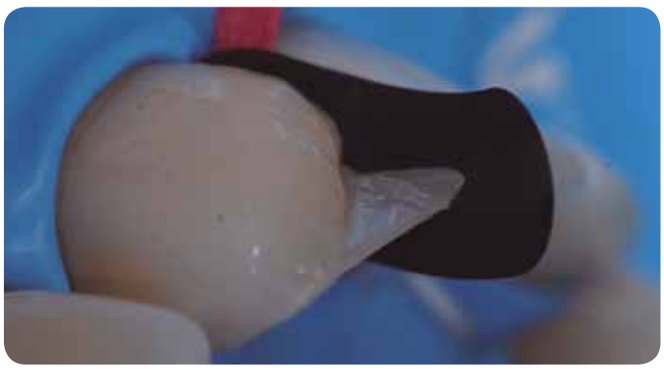

Fig.- 8. En esta imagen podemos ver la capa de esmalte palatino, que no debe ser muy gruesa, sino lo más parecido al grosor real del esmalte, idealmente no exceder los 0,5mm. En este caso utilizamos Filtek^{MR} Z350 XT esmalte A3.

Fig.- 9. Aplicación de la capa de esmalte proximal con la ayuda de una banda LumiContrast y de una cuña, ambos insumos del kit My Custom Ring de Polydentia.

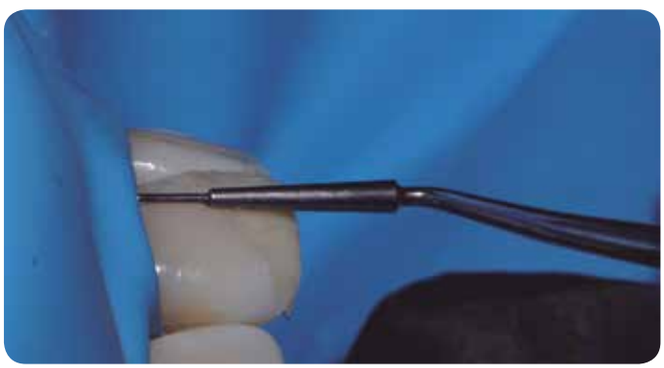

Fig.- 10. Ahora es momento de aplicar la dentina, una etapa crítica porque si no calibramos bien el grosor nuestra restauración final no logrará una integración de color. Para esto, utilizamos la espátula Misura LM ARTE, que calibra el grosor de la dentina y deja un espacio calibrado de 0,5 mm para la aplicación de la capa de esmalte vestibular. En este caso utilizamos Filtek^{MR} Z350 XT Dentina A2.

Fig.- 11. Personalice el patrón dentinario de acuerdo a la pieza vecina, se puede utilizar para este fin distintas espátulas y complementar la formación con el uso de pinceles.

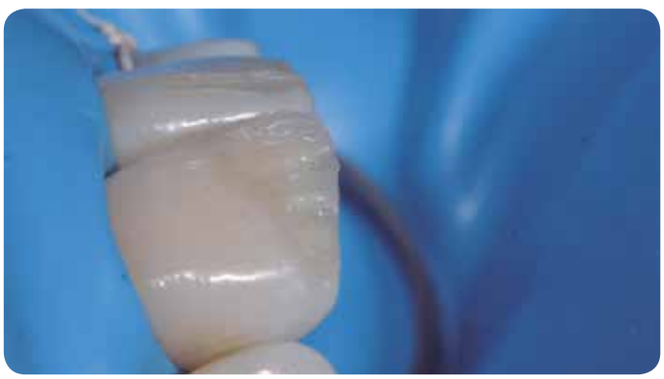

Fig.- 12. Patrón dentinario listo para la aplicación de la capa de esmalte vestibular.

Fig.- 13. Aplicación de esmalte vestibular con espátula Aplica LM ARTE. En este caso utilizamos Filtek^{MR} Z350 XT esmalte A3.

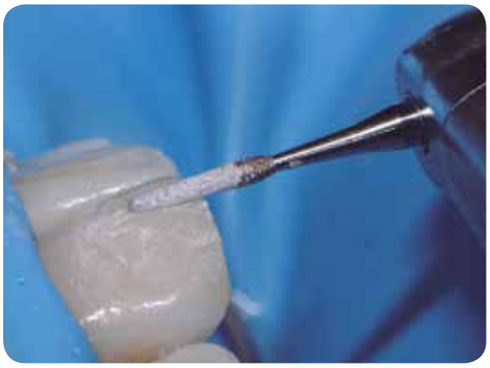

Fig.- 14. Ahora es momento de realizar ajustes de forma, además de comenzar la macro y micro textura para lo que generalmente utilizo el kit de Finishing Style de Komet.

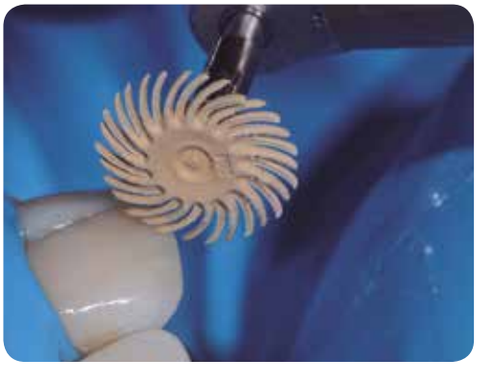

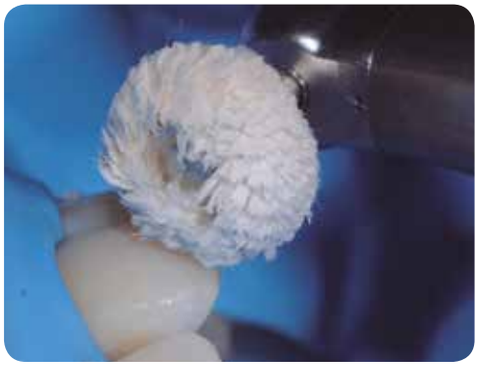

Fig.- 15 y 16. Pulido final con Sof-Lex[MR] Diamond levemente húmedos y un disco de fieltro con pasta diamantada.

Fig.- 17. Restauración terminada y control fotográfico con filtro de polarización cruzada.

Fig.- 18. Situación Final, al control de 7 días donde se puede ver un buen resultado de forma, textura e integración de color de la restauración.

Bibliografía

1. Manauta J, Salat A. Layers, An atlas of composite resin stratification. Chapter 10 Surface and polishing Quintessence Books, 2012.

2. Devoto W, Saracinelli M, Manauta J. (2010). Composite in everyday practice: how to choose the right material and simplify application techniques in the anterior teeth. Eur J Esthet Dent Spring;5(1):102-24.

3. Manauta J, Salat A, Putignano A, Devoto W, Paolone G, Hardan LS. Stratification in anterior teeth using one dentine shade and a predefined thickness of enamel: a new concept in composite layering-Part II. Odontostomatol Trop. 2014 Sep;37(147):5-13.

4. Paolone G, Orsini G, Manauta J, Devoto W, Putignano A. (2014). Composite shade guides and color matching. Int J Esthet Dent Summer;9(2):164-82.

5. Fahl JR, N. (2011) Mastering Composite Artistry to Create Anterior Masterpieces – Part 2. Journal of Cosmetic Dentistry: 42-55, Winter.

Ciencia.
Aplicada a la vida.™

StyleItaliano: Excelente estética, ¡fácilmente!

Presentando a

STYLE ITALIANO SHADE GUIDES

Con 3M y StyleItaliano es fácil para usted crear restauraciones de alta calidad y apariencia natural, mientras ahorra tiempo valioso. Optimice sus resultados simplificando su técnica.

3M Single Bond[MR] Universal Adhesivo

Versátil. Alta fuerza de adhesión. Para usarse en cualquier superficie dental, con cualquier técnica de grabado y virtualmente sin sensibilidad postoperatoria.

3M Filtek[MR] Z350 XT Restaurador Universal

Belleza en restauraciones anteriores, pero también lo suficientemente fuerte para restauraciones posteriores. Estética insuperable, excelente retención de pulido y manejo excepcional.

3M Elipar[MR] DeepCure-L Lámpara LED de Fotocurado

Fotocurado predecible y confiable. Excelente profundidad de fotocurado incluso cuando la posición de la lámpara es difícil. La guía de luz optimizada es más cómoda para los pacientes.

3M Sof-Lex[MR] Sistema de Diamante para Pulido

Otorga un deslumbrante brillo tipo pasta con la comodidad de un sistema de goma. Rápido y fácil de usar. Con espirales que pueden ser esterilizadas y reutilizadas.

Dental

Provisionalización: Diferentes situaciones clínicas.

Dr. Andrés E. Ponce

Cirujano Dentista UFRO.
Diplomado en Odontología Estética y Adhesiva UACH.
Especialista en Rehabilitación Oral UDD.
Diplomado en Gestión en Salud UFRO.
Presidente Sociedad de Rehabilitación Oral de Chile Filial Temuco.
Encargado de Programa de Salud Oral, Municipalidad de Loncoche.
Práctica Odontológica Privada: andresponce@drponce.cl

Para aquellos que nos formamos bajo el rigor del acrílico para la confección de restauraciones provisionales, ha sido una transición más que positiva el poder adoptar nuevos materiales, como por ejemplo, en este caso, las resinas bis-acrílicas, para situaciones clínicas en las cuales se requiera de un material que pueda resistir de forma temporal e incluso más allá de lo estimado, característica que podría verse incrementada en el caso de Protemp^{MR} 4 por poseer una mayor resistencia, ya que el material, de acuerdo al fabricante, posee nanorelleno lo que le otorgaría más dureza, manteniendo de buena manera el remanente que recibirá la rehabilitación definitiva.

En cuanto a los tejidos blandos alrededor de la preparación, estos no deben ser dañados por nuestro provisional, se debe tener en cuenta la correcta adaptación alrededor de los bordes de la preparación, con contornos axiales normales, con nichos cervicales que permitan una correcta higienización, además de poseer una superficie lisa y pulida, además de un sellado marginal adecuado, lo que minimizaría la microfiltración y la retención de placa bacteriana, promoviendo así la salud gingival.

Otro factor a considerar es el aporte estético del mismo y por ende la satisfacción que esto generará en nuestros pacientes, siendo incluso un medio de diagnóstico para algunos casos, como por ejemplo en el uso de la técnica de mock up para diseño de sonrisa (DSD).

Es bajo estos criterios que probamos Protemp^{MR} 4 en diferentes situaciones clínicas que requirieran de restauraciones provisionales, las cuales se realizaron por medio de técnica indirecta.

Caso 1. Prótesis fija unitaria

Fig.- 1.01. Pieza 2.1 con restauración provisional post tratamiento endodóntico mecanizado.

Fig.- 1.02. Eliminación de gutapercha intraconducto y preparación para recibir poste de fibra de vidrio.

Fig.- 1.03. Aplicación de resina sobre el poste y confección del muñón en la misma estructura, se utiliza como medio aislante gel a base de agua.

Fig.- 1.04. Poste individualizado con resina ya listo para ser cementado, previa preparación del conducto y de la superficie de la estructura confeccionada por medio de arenado.

Fig.- 1.05. Cementación intraconducto de la estructura confeccionada por medio de RelyX^{MR} U200.

Fig.- 1.06. Muñón tallado y listo para proceder a técnica de impresión.

Fig.- 1.07. Preparación con técnica de doble hilo retractor para toma de impresión con silicona de adición Express^{MR} de 3M.

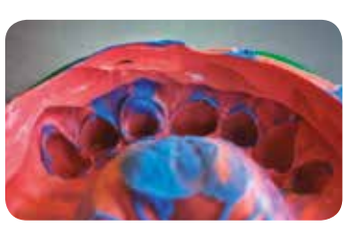

Fig.- 1.08. Impresión del muñón de pieza 2.1 lista para envío a laboratorio.

Caso Clínico II

Fig.- 1.09. Previamente se solicitó al laboratorio un encerado diagnóstico de la pieza 2.1, de la cual se obtuvo una impresión para obtener por método indirecto nuestra restauración provisional.

Fig.- 1.10. Aplicación de Protemp[MR] 4 color A2 en sector de 2.1. El tiempo de trabajo de esta etapa es de 40 segundos.

Fig.- 1.11. Se rebaza con Protemp[MR] 4 color A2, calculando el volumen aproximado de la restauracón provisional.

Fig.- 1.12. Se lleva a boca por 1:40 minutos, para lograr parcialmente el curado del provisional.



Fig.- 1.13. Al retirar la impresión permanecerá con el provisional aún en su interior, debido a que el proceso de curado del mismo no se ha completado (punto más temprano de remoción). Si se quisiera mantener el provisional en boca luego de retirar la impresión, se debe realizar en su punto más tardío de remoción (2:50 minutos).

Fig.- 1.14. Se retira del interior de la matriz de silicona y se procede a cortar los excesos con una tijera curva.

Fig.- 1.15. Los excesos restantes se eliminan con disco Sof-Lex[MR].

Fig.- 1.16. Probamos en boca, si se desea se puede trabajar la superficie de la restauración provisional por medio de fresas de diferentes granos para caracterizar y agregar detalles a este.

Fig.- 1.17. Si bien Protemp[MR] 4 gracias a su nanotecnología no requiere de un pulido adicional, puede ayudarse con sistemas de pulido para lograr un brillo mayor, en este caso usamos Sof-Lex[MR] Diamond y terminamos con una rueda de fieltro.

Fig.- 1.18. Se puede observar previo a la cementación temporal con RelyX[MR] Temp de 3M el brillo y caracterización de la restauración provisional, otorgando un alto valor estético y funcional facilitado por el material y sus propiedades.

Fig.- 1.19. Estado de la restauración provisional en la siguiente sesión.

Fig.- 1.20. Se retira la restauración provisional y podemos observar los tejidos blandos alrededor de la preparación sin daño y completamente adaptados.

Fig.- 1.21. Se aísla la arcada superior y las piezas vecinas para proceder a preparación adhesiva.

Fig.- 1.22. Grabado con ácido ortofosfórico.

Fig.- 1.23. Lavado de la preparación.

Fig.- 1.24. Aplicación de adhesivo Single Bond[MR] de 3M.

Fig.- 1.25. Cementación de la prótesis fija unitaria de cerámica feldespática, la cual previamente había sido tratada en su superficie interior en el laboratorio.

Fig.- 1.26. Prótesis fija unitaria de pieza 2.1 cementada definitivamente.

Caso Clínico II:

Caso 2: Onlay

Fig.- 2.01. Pieza 4.6 con obturación de Vidrio Ionómero post tratamiento endodóntico mecanizado. Visión oclusal.

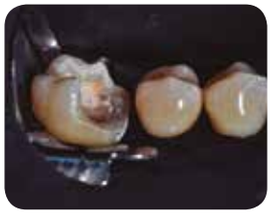

Fig.- 2.02. Se talla la preparación para Onlay.

Fig.- 2.03. Encerado diagnóstico encargado al laboratorio de la pieza a tratar.

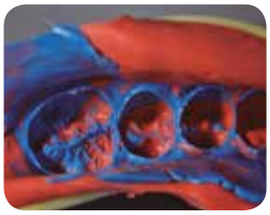

Fig.- 2.04. Toma de impresión del encerado diagnóstico para confeccionar llave de silicona.

Fig.- 2.05. Aplicación de Protemp[MR] 4 color A3 en sector de 4.6. El tiempo de trabajo de esta etapa es de 40 segundos.

Fig.- 2.06. Se rebasa con Protemp[MR] 4, calculando el volumen aproximado de la restauración provisional.

Fig.- 2.07. Se retira la matriz de la zona de trabajo, manteniéndose el provisional en boca. Punto tardío de remoción (2:50 minutos).

Fig.- 2.08. Se retira de boca y se eliminan los excesos con un bisturí con hoja N° 11.

Fig.- 2.09. Pulimos el contorno de la restauración provisional con disco Sof- Lex[MR].

Fig.- 2.10. Comenzamos a pulir la superficie por medio de discos Sof-Lex[MR] Diamond para lograr un acabado liso y con brillo.

Fig.- 2.11. Una vez terminado el pulido, procedemos a cementar de forma temporal con RelyX[MR] Temp de 3M.

Si fuera necesario por requerimientos estéticos del paciente, la restauración provisional puede ser caracterizada como es la opción a presentar a continuación.

Fig.- 3.01. La restauración provisional una vez pulida es caracterizada en su cara oclusal con tintes para resinas, en este caso utilizamos color café.

Fig.- 3.02. Difuminamos con un microbrush en la superficie.

Fig.- 3.03. Pulido y caracterizado.

Fig.- 3.04. Como medio cementante grabaremos solo con un punto en la cara oclusal de la preparación para así evitar la cementación definitiva de este, para luego agregar nuestro sistema adhesivo. En este caso en particular con Composite Flow Filtek[MR] Z350 XT de 3M.

Fig.- 3.05. Restauración Provisional cementada de forma temporal pero con un resultado más estético y casi imperceptible. Visión Vestibular.

Fig.- 3.06. Visión Oclusal.

Conclusión

Como hemos podido observar en las dos situaciones clínicas presentadas, el material en cuestión puede mejorar los tiempos de trabajo del odontólogo actual haciendo más eficiente su trabajo y entregando un resultado que perdure en el tiempo y que además satisfaga los requerimientos estéticos del paciente de hoy. Sin duda Protemp[MR] 4 es un material a tener en cuenta a la hora de ejecutar acciones de rehabilitación oral, pero siempre acompañado de una técnica correcta y de respeto y conocimiento hacia lo que se ejecuta.

Agradecimientos: TAD Andrea Manquepan. TAD Daiana Espinoza. Dr. Alejandro Lara, Especialista en Ortodoncia y Ortopedia. Laboratorio Gübelin de Igor Gübelin, Temuco.

Ofertas Dental Infodent Plus

1 ▶ Kit Filtek^{MR} Z250 de 5 Jeringas + SB2

Restaurador Universal Kit 5 jeringas de 4 grs. + Single Bond 2 de 3 grs. Incluye tonos: A1, A2, A3, A3.5 y B2.

$ 96.310

2 ▶ Vitremer

Ionómero de vidrio modificado con resina de restauración.
Kit 5 grs. botella en polvo.
2,5 ml. líquido. 2ml. primer.
2 ml. glaseador. Accesorios.
Tonos: A3 y Pediátrico.

$ 72.700

3 ▶ Vitrebond

Ionómero de vidrio base/ liner modificado con resina.
9 grs. de polvo 5,5 ml. de líquido.
Cuchara y block de mezcla.

$ 62.300

4 ▶ Single Bond Universal

Adhesivo Universal y Primer acondicionador de múltiples superficies. Formato 3 ml.

$ 22.990

5 ▶ Filtek^{MR} Z350 XT

Restaurador universal con nanotecnología.
Jeringas de 4 grs.
Disponible en tonos: Opacidad dentina: A1D, A2D, A3D, A4D, WD. Opacidad cuerpo: A1B, A2B, A3B, A3.5B, A4B, B1B, B2B, B3B, C2B, XWB. Opacidad esmalte: A1E, A2E, A3E, B2E, D2E, WE, XWE. Opacidad translúcido: AT, BT, CT y GT.

$ 26.390 c/u

6 ▶ Filtek^{MR} Z350 XT Flow

Restaurador fluido con nanotecnología.
2 jeringas de 2 grs. c/u.
Disponible en tonos A2 y A3.
Incluye 20 puntas dispensadoras.

$ 32.860

Dental

7 Filtek^MR Bulk Fill

Restaurador posterior de aplicación en bloque.
Jeringa individual de 4 grs.
Disponible en tonos A2, A3 y B1.

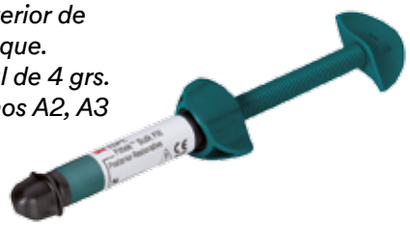

$ 31.270c/u

8 RelyX^MR Luting 2

RelyX^MR Luting 2, ionómero de vidrio para cementación.
1 dispensador clicker 11 grs.
1 block mezcla.

$ 56.000

9 RelyX^MR U200

Cemento de resina universal autoadhesivo en clicker.
Clicker 11 grs.
Tonos: A2, Translúcido y A3O.

$ 89.900

10 Clinpro^MR XT Varnish

Ionómero de vidrio de contacto prolongado, consistencia de barniz para un alivio inmediato de la sensibilidad. Clicker 10 grs. y block de mezcla.

$ 59.900

11 Clinpro^MR White Varnish

Barniz de Flúor con Tri-calcio fosfato, libera 22600ppm de flúor.
Kit 100 unidosis.

$ 145.010

Dental

Precios referenciales según distribuidores oficiales adheridos. Promociones válidas hasta el 30 de junio de 2018 o hasta agotar stock.
Promociones no acumulables con otras ofertas. Fotografías ilustrativas, solo referenciales.

Casa Matriz
ventas@mdent.cl
Fono: (2) 2795 8900
Providencia
marcela.ramos@mdent.cl
Fono: (2) 2795 8950
UNAB Santiago
jorge.ramos@mdent.cl
Fono: (2) 2661 5846
V Región
karen.aulestia@mdent.cl
Fono: (9) 8294 4562
VIII Región
carola.sobarzo@mdent.cl
Fono: (9) 7307 4204
Comprar en:
www.mdent.cl

Santiago
Fono: (2) 2235 8885
800 210 195
ventas@buhoschile.cl
secretaria@buhoschile.cl
Viña del Mar
Fono: (32) 268 5449
(9) 7352 9815
ventasvina1@buhoschile.cl
Comprar en:
www.buhoschile.cl

Antofagasta
Fonos: (55) 2556 238
norte@mayordent.cl
Santiago
Fonos: (2) 2361 0100
(2) 2361 0113
santiago@mayordent.cl
Concepción
Fonos: (41) 2333 0120
contacto@mayordent.cl
Puerto Montt
Urmeneta 776
Fono: (65) 2236 3278
Comprar en:
www.mayordent.cl

Santiago
Fono: (2) 2777 9994
(9) 9599 1385
Concepción
(41) 2853 355
Temuco
(45) 2995 766
Comprar en:
www.exprodental.cl
(2) 2481 9699
(9) 9599 1525

Santiago
Fonos: (2) 2263 3720
(2) 2676 6100
Concepción
Fonos: (41) 222 6954
(41) 223 2276 / (41) 224 8726
Comprar en:
www.expressdent.cl

Santiago
Fono: (2) 2244 4040
info@sidental.cl

Soluciones de temporalización de 3M Cuidado Oral.

Un método sencillo para brillar siempre.

Protemp[MR] 4

- ✓ Menos monómeros residuales, menos irritación. Mayor protección de tejidos blandos.
- ✓ Baja reacción exotérmica.
- ✓ Baja contracción de polimerización.
- ✓ Buena adaptación marginal.
- ✓ Textura lisa no porosa.
- ✓ Restauración a largo plazo, mayor longevidad.
- ✓ Mayor resistencia a la fractura.

RelyX[MR] Temp NE

- ✓ Fuerte adhesión para una alta retención y a la vez de fácil remoción para la cementación definitiva.
- ✓ Minimiza la inversión de tiempo de la limpieza.
- ✓ Libre de Eugenol.
- ✓ Presentación en tubo plástico que evita rompimiento de envase.

Cavit[MR] G

- ✓ Restaurador temporal libre de eugenol.
- ✓ Resistente a la abrasión y de fácil retiro sin necesidad de turbina.
- ✓ Excelente adhesión a las estructuras dentales impidiendo el paso de fluidos y bacterias.

3M
Vitrebond MR Plus.
Ionómero de vidrio base/liner.
Con resina en clicker. Rendimiento 80 clicks.
· Gran adhesión a la dentina, excelente sellado.
· Dispensador clicker que garantiza una proporción correcta.
· Su baja viscosidad hace más fácil su colocación en cavidades profundas.
· Reduce el riesgo de sensibilidad postoperatoria.
· Radiopaco.
· Liberación de flúor.
Rápido y exacto.

EXPO DENT CHILE
Organizan
Acodent
interexpo
Media partners
EL MERCURIO
IBERO AMERICANA RADIO CHILE
Medio oficial
25/26 MAYO
2018
ESPACIORIESCO SANTIAGO
PUNTO DE ENCUENTRO DEL
COMERCIO ODONTOLÓGICO
PARTICIPE JUNTO CON LAS PRINCIPALES
CASAS DENTALES DEL PAÍS
4ta edición del encuentro más importante de la Industria Odontológica
Más información en www.expodent.cl
info@interexpo.cl / fono: (56-2) 2337 4700

3M | Filtek™
Restauradores Dentales

Un billón de sonrisas alrededor del mundo.

Como el líder global en tecnología restaurativa y estética, 3M Filtek[MR] ha sido probado en millones de restauraciones en todo el mundo.

Somos pioneros en la categoría de nano-resinas y seguimos elevando el estándar de desempeño para superar desafíos de las restauraciones alrededor del mundo.

Simplifique sus procedimientos, su inventario y su práctica con una sola marca: Restauradores Dentales 3M Filtek[MR].

www.3M.com/Filtek
3M Ciencia. Aplicada a la vida.

3M, "Ciencia. Aplicada a la vida" y Filtek, son marcas registradas de 3M o 3M Deutschland GmbH.
© 3M 2018. Todos los derechos reservados.