

## Клинический случай «Двухэтапная прямая реставрация фронтального отдела нижней челюсти»

В клинику обратилась молодая пациентка, с целью улучшения эстетики в переднем отделе нижней челюсти. У пациентки ранее проводилось ортодонтическое лечение с использованием брекет-системы. На момент обращения, уже было проведено повторное лечение корневых каналов данных зубов, эндодоступ закрыт временным материалом.

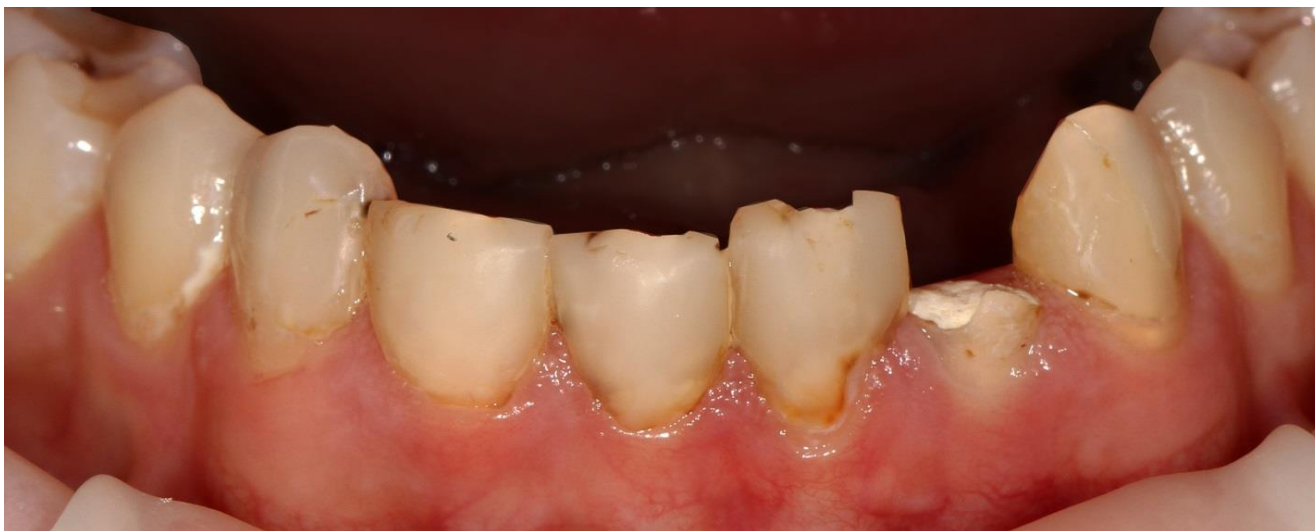

Фото 1 Исходная ситуация. Объёмные реставрации фронтальной группы зубов нижней челюсти с множественным рецидивным кариесом. Зубы закрыты временным материалом после повторной эндодонтической подготовки.

Проведена некрэктомия зубов, культи зубов восстановлены с помощью стекловолоконного штифта и композита. Пациентке было предложено провести протезирование данного сегмента с использованием цельнокерамических реставраций. Пациентка отказалась. Тогда было принято решение изготовить прямые композитные реставрации в полости рта.

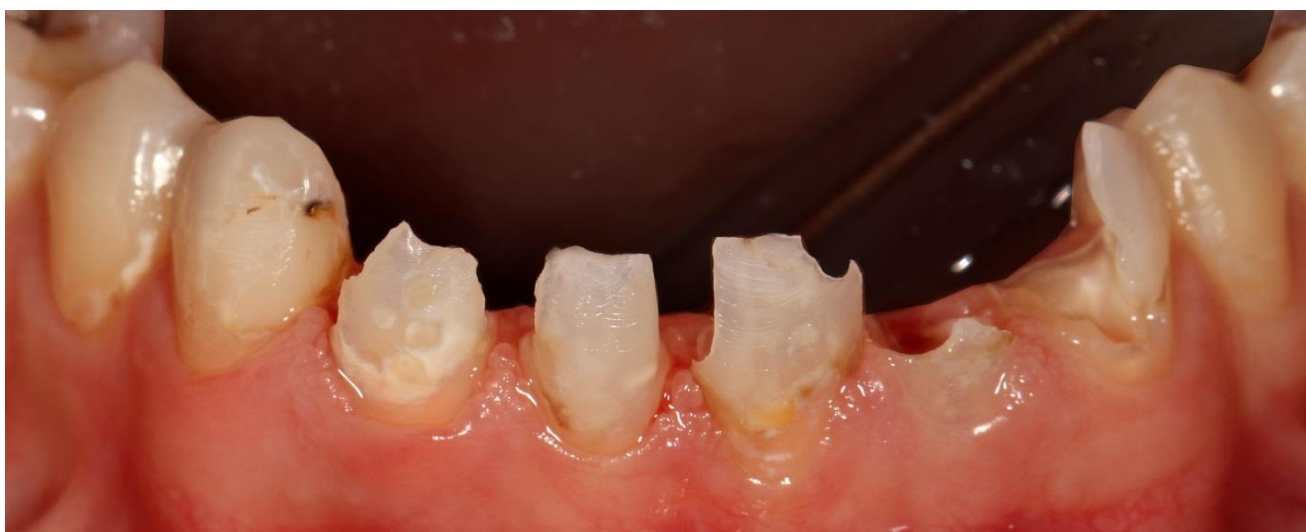

Фото 2 Объём тканей зубов после некрэктомии.

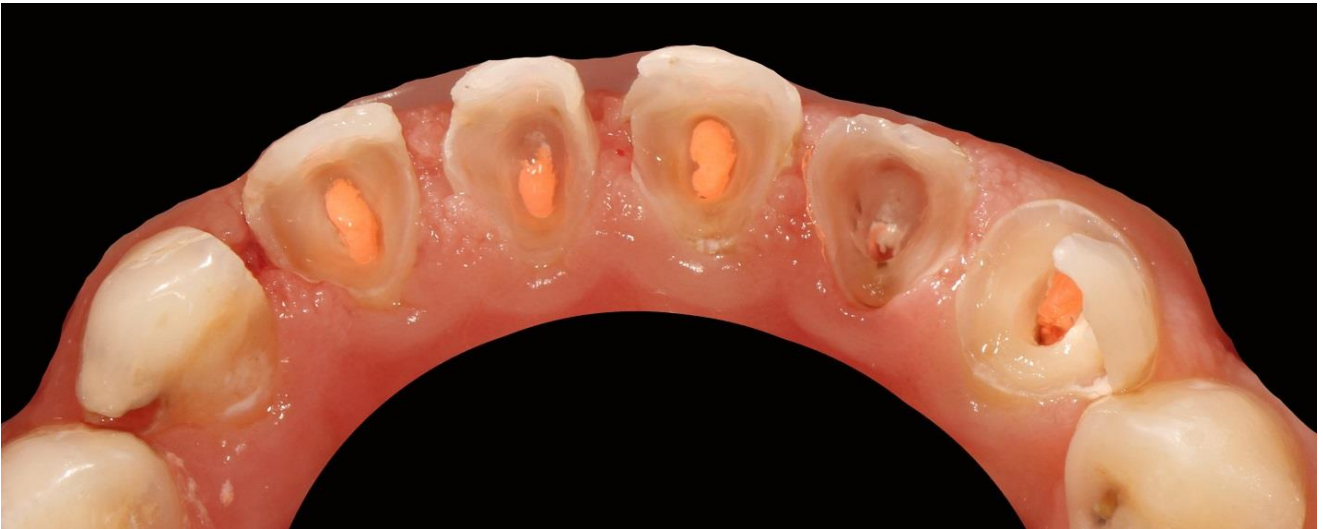

Фото 3 Язычная поверхность зубов после некрэктомии.

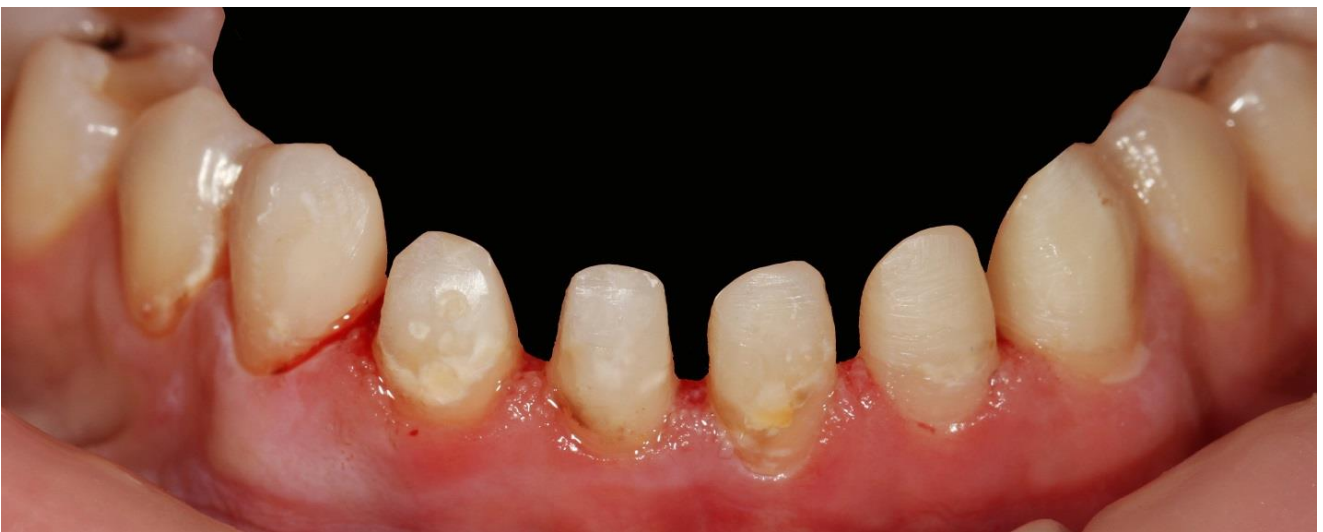

Фото 4 Восстановление культей зубов с помощью стекловолоконных штифтом и композитного материала Filtek Ultimate оттенка A3 Body.

Произведено снятие слепков с обеих челюстей. На полученных моделях осуществлено восковое моделирование будущих реставраций зубов 33 32 31 41 42 43. С полученной анатомии зубов снят силиконовый оттиск для воспроизведения будущей анатомии в полости рта.

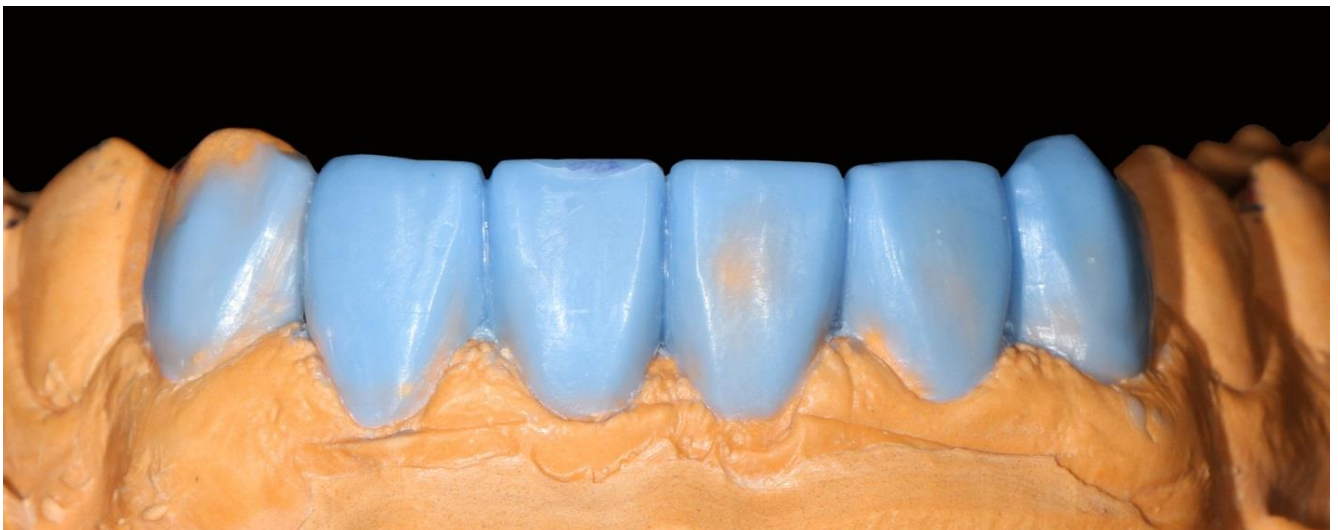

Фото 5 Восковое моделирование будущих реставраций.

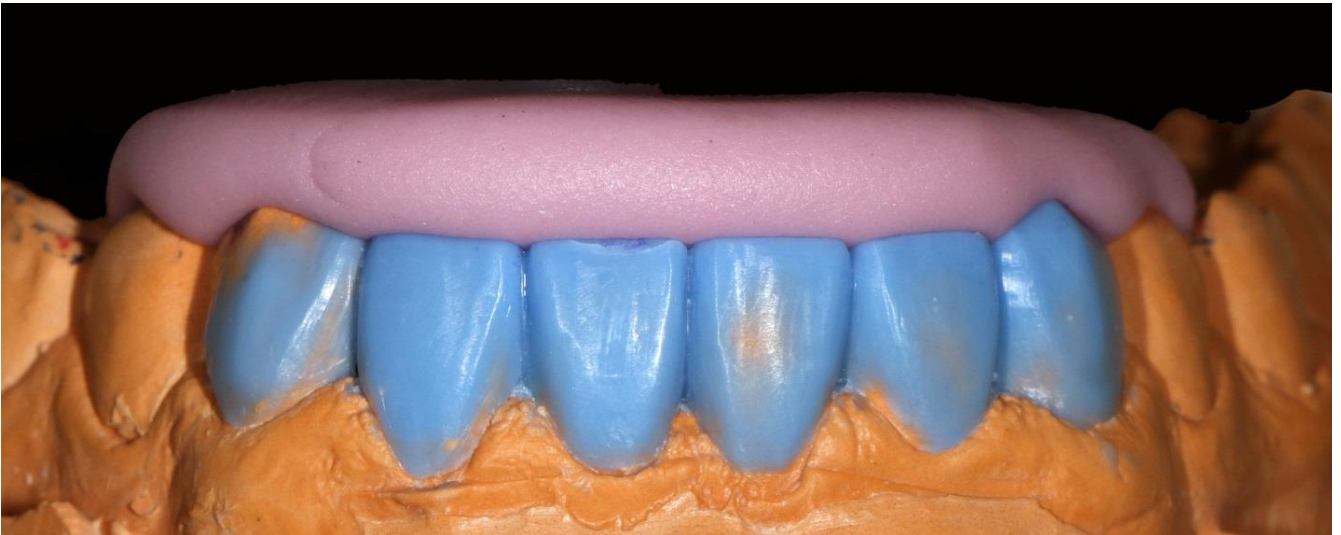


Фото 6 Изготовление силиконового.

После проведения адгезивной подготовки зубов, с помощью полученного силиконового ключа осуществляется поэтапное восстановление язычной поверхности рабочих зубов.

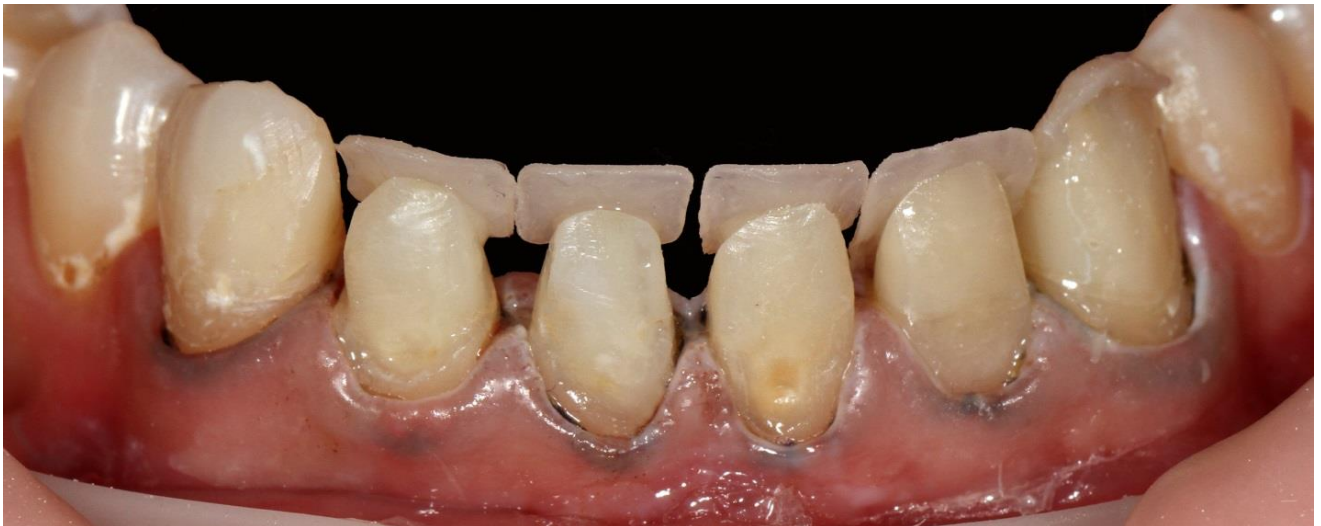

Фото 7 Поэтапное восстановление язычной стенки зубов оттенком Enamel A2 материала Filtek Ultimate. С помощью секционных матриц получаем контактные стенки зубов.

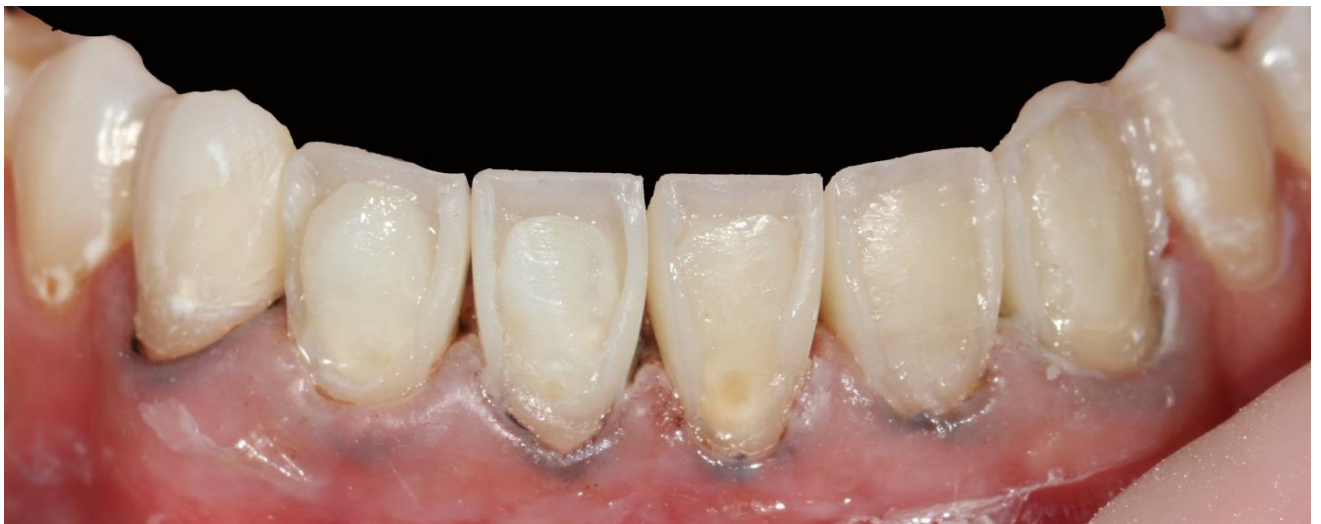

Фото 8 Восстановление аппроксимальных стенок зубов.

Далее послойно восстанавливаем вестибулярную поверхность зуба.

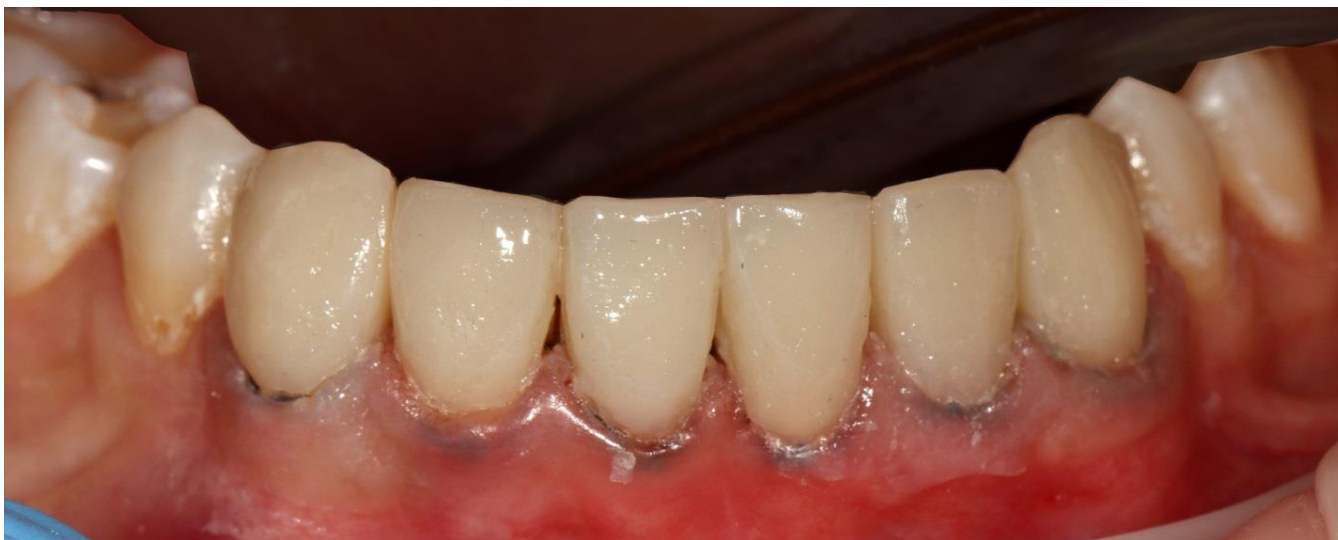

Фото 9 Послойное восстановление вестибулярной поверхности зубов с помощью оттенков Dentin A3 и Enamel A3 материала Filtek Ultimate.

Производим финишную коррекцию зубов.

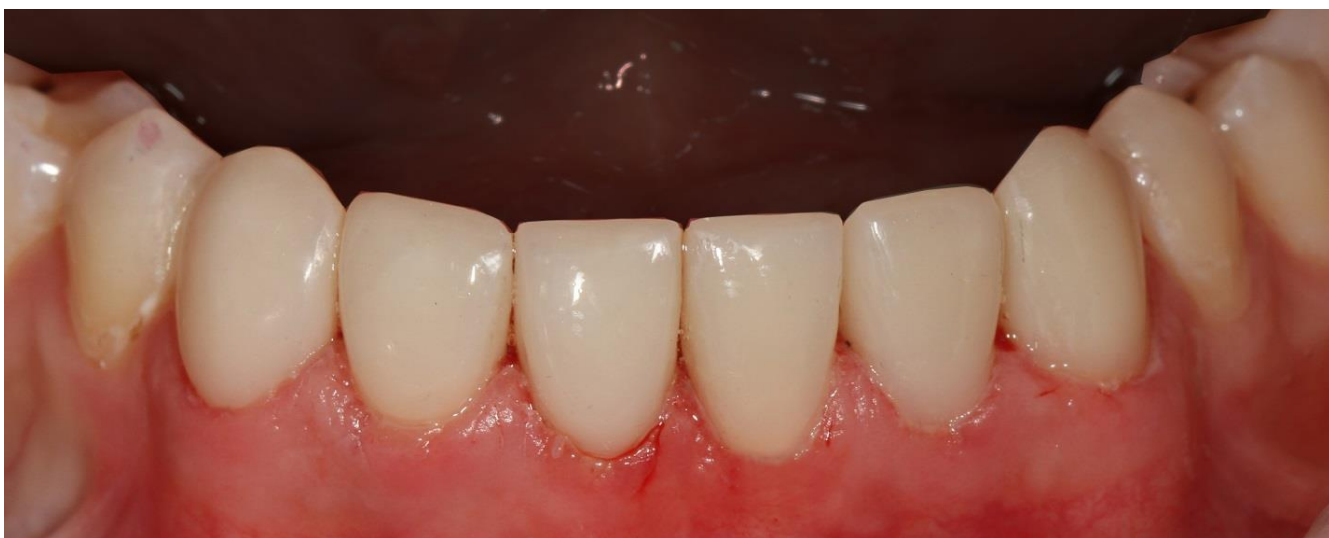

Фото 10 Финишная обработка и полировка с помощью Sof-lex дисков.

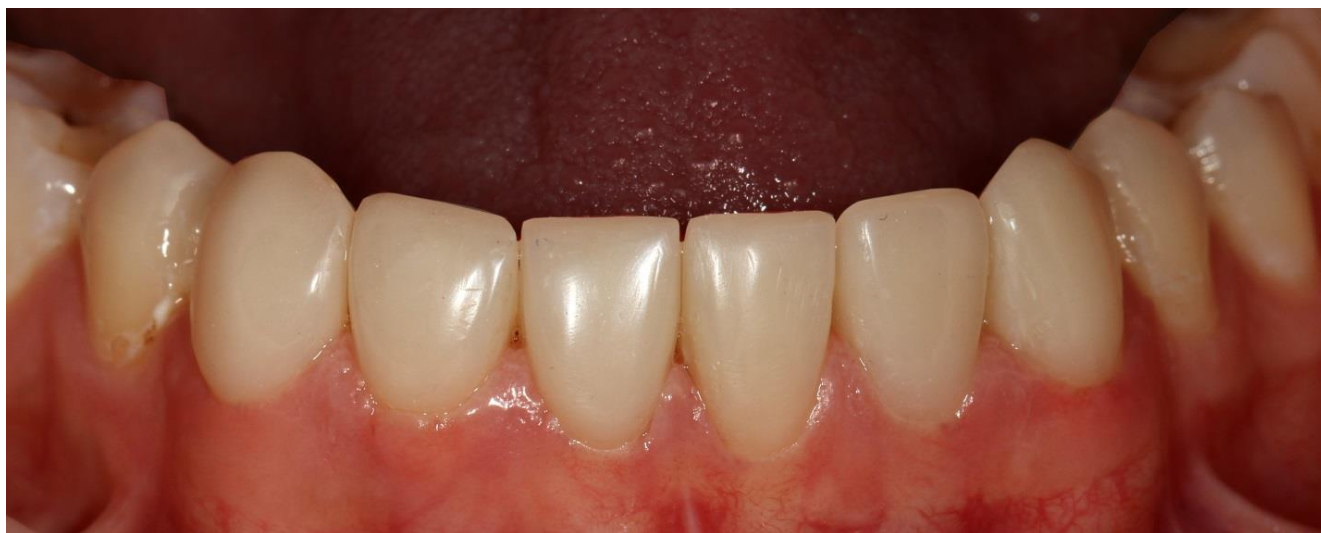

Фото 11 Вид реставраций через 4 дня.

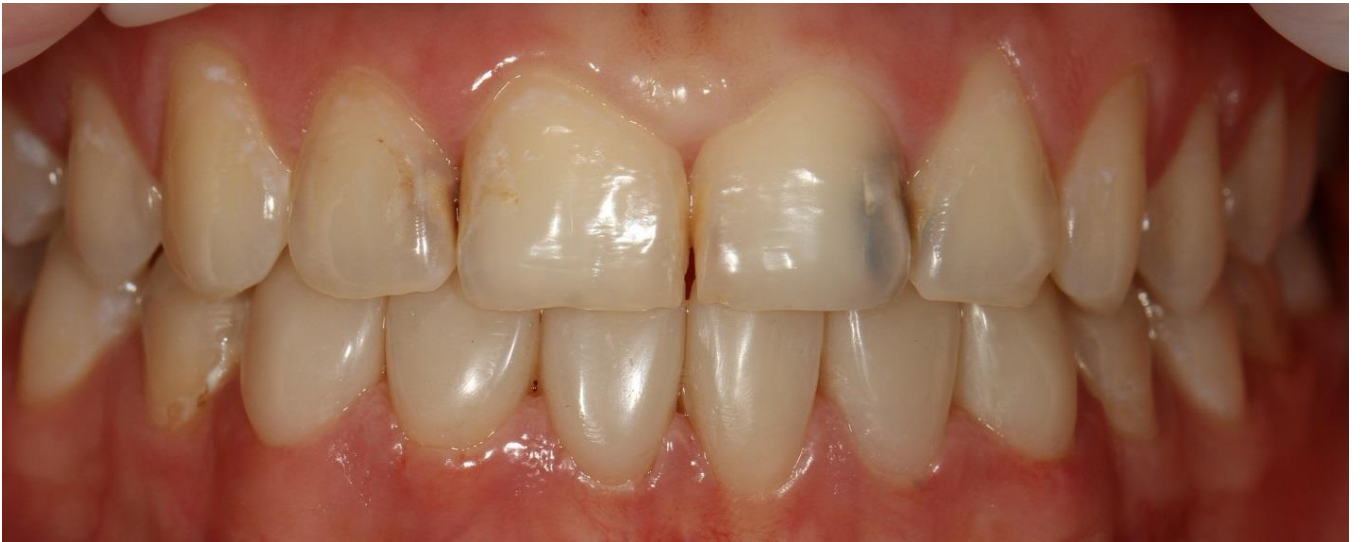

Фото 13 Оклюзионное взаимоотношение зубов.

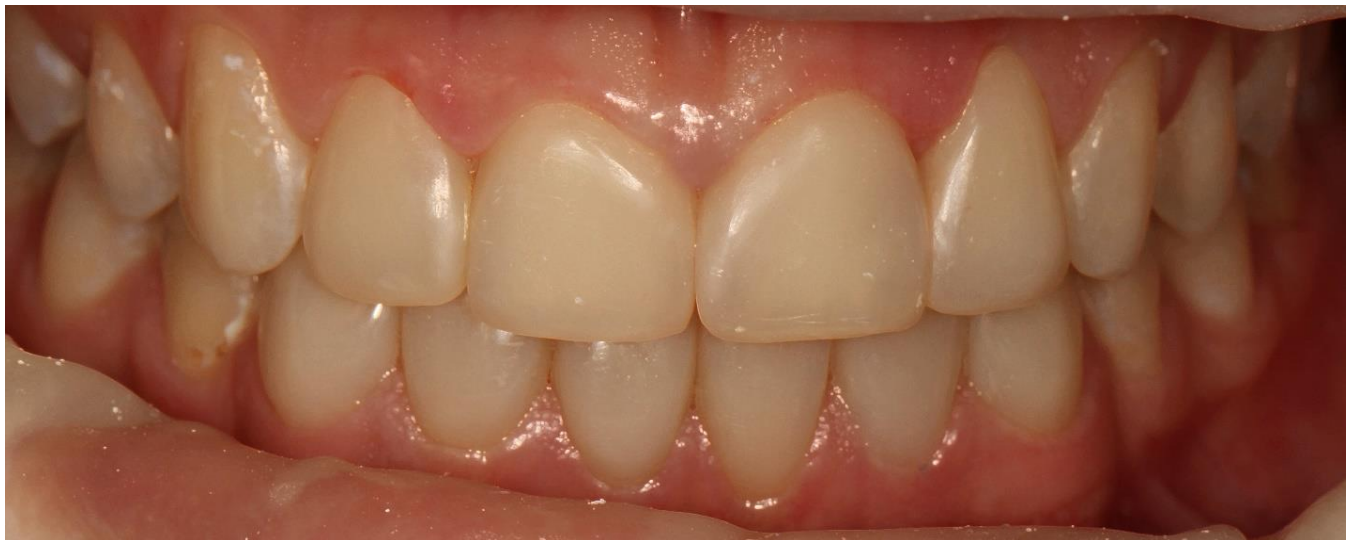

Фото 14 Вид зубов после полноценной реабилитации фронтальной группы зубов обеих челюстей с использованием композитного материала Filtek Ultimate.

Таким образом, нам удалось получить высокоэстетичные, функциональные реставрации передней группы зубов нижней челюсти в прямой технике и довольную пациентку.

**Клинический случай любезно предоставил Мурашкин Алексей Сергеевич, врач-стоматолог клиники «Евродент» г. Ставрополь, сертифицированный тренер Style Italiano в РФ**